

UNIVERSIDAD AUTÓNOMA DEL ESTADO DE MÉXICO

CENTRO UNIVERSITARIO UAEM VALLE DE MÉXICO

Medicina forense

Introducción a la anatomía humana

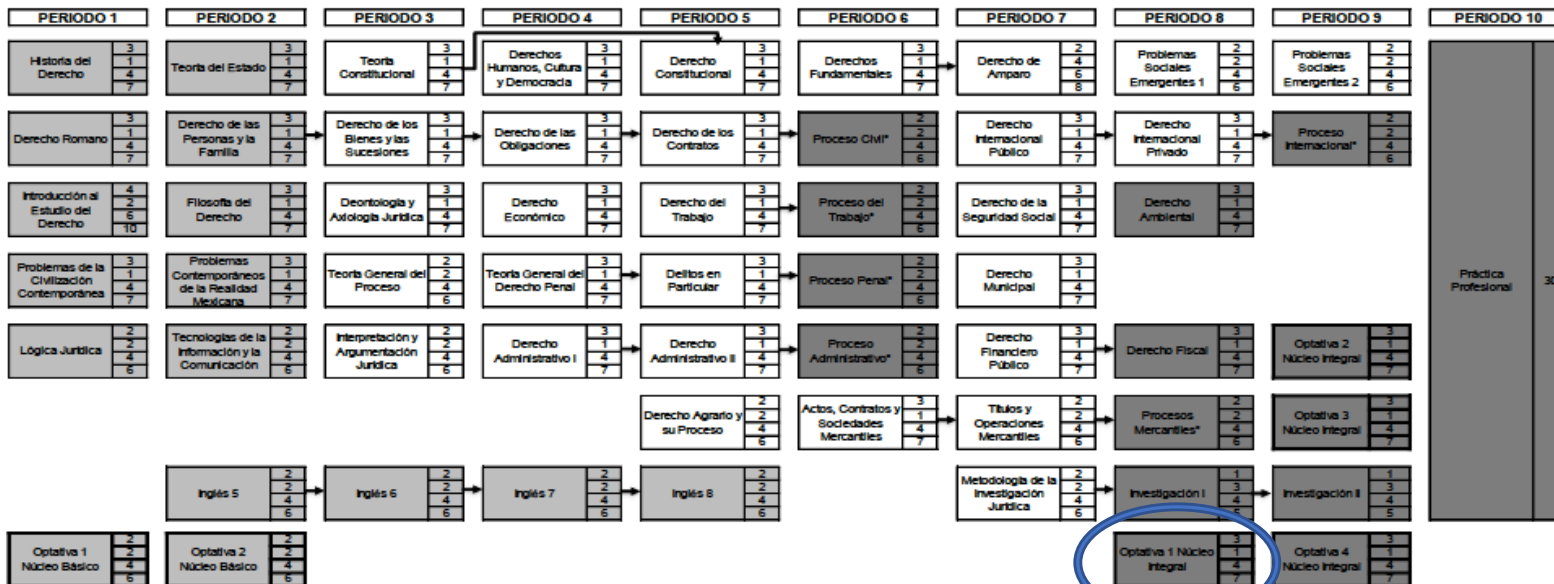
Elaboró: Jehú Israel López Juárez

Febrero, 2019



Mapa curricular

Mapa curricular de la Licenciatura en Derecho 2015



HT	17
HP	9
TH	28
CR	43

HT	18
HP	10
TH	28
CR	46

HT	16
HP	9
TH	24
CR	39

HT	17
HP	7
TH	24
CR	41

HT	19
HP	9
TH	28
CR	47

HT	14
HP	10
TH	24
CR	38

HT	18
HP	12
TH	30
CR	48

HT	17
HP	11
TH	28
CR	45

HT	14
HP	10
TH	24
CR	38

HT	
HP	
TH	30
CR	30

SIMBOLOGÍA	
Unidad de aprendizaje	HT: Horas Teóricas HP: Horas Prácticas TH: Total de Horas CR: Créditos

- 21 Líneas de seriación →
- Obligatorio Núcleo Básico
 - Obligatorio Núcleo Sustantivo
 - Obligatorio Núcleo Integral
 - Optativo Núcleo Básico
 - Optativo Núcleo Integral

*UA Integrativas Profesionales

PARAMETROS DEL PLAN DE ESTUDIOS			
Núcleo Básico cursar y acreditar 14 UA	37 21 58 35	Núcleo Básico acreditar 2 UA	4 4 3 12
Núcleo Sustantivo cursar y acreditar 28 UA	76 38 114 190	Total del Núcleo Básico 16 UA para cubrir 107 créditos	
Núcleo Integral cursar y acreditar 10 UA + 1 Práctica Profesional	20 20 40 90	Total del Núcleo Sustantivo 28 UA para cubrir 190 créditos	
		Total del Núcleo Integral 14 UA + 1 Práctica Profesional para cubrir 118	

TOTAL DEL PLAN DE ESTUDIOS	
UA Obligatorias	52 UA + 1 Actividad Académica
UA Optativas	6
UA a Acreditar	58 UA + 1 Actividad Académica
Créditos	415




 Your complimentary use period has ended. Thank you for using PDF Complete.

[Click Here to upgrade to Unlimited Pages and Expanded Features](#)

ma del Estado de México

Estudios Superiores
de Innovación Curricular

Programa de Estudios por Competencias
(UNIDAD DE APRENDIZAJE: MEDICINA FORENSE)

I. IDENTIFICACIÓN DEL CURSO

ORGANISMO ACADÉMICO:								
FACULTAD DE DERECHO								
Programa Educativo:						Area de docencia:		
LICENCIATURA EN DERECHO						DERECHO PENAL		
Aprobación por los H.H. Consejos Académico y de Gobierno				25 de junio de 2010		Programa elaborado por: MÉDICOS LEGISTAS: ALBERTO ROGELIO ORTEGA MADRID, JAVIER ARIAS MEDINA.		Fecha de elaboración : 22 de abril de 2006.
						Programa actualizado por: MÉDICO LEGISTA: CÉSAR HERNÁNDEZ MIER, JAVIER ARIAS MEDINA, ALBERTO ROGELIO ORTEGA MADRID, LINEET HERNÁNDEZ GAMA, LUZ MARÍA GONZÁLEZ GONZÁLEZ.		Fecha de actualización: 20 de junio de 2009
Clave	Horas de teoría	Horas de práctica	Total de horas	Créditos	Tipo de Unidad de Aprendizaje	Carácter de la Unidad de Aprendizaje	Núcleo de formación	Modalidad
L418 69	4	0	4	8	CURSO	OPTATIVA	INTEGRAL	PRESENCIAL



Unidad de competencia 2



Anatomía humana, terminología médica, necropsia médico legal y documentación médico legal.

El estudiante será capaz de realizar una argumentación crítica de los documentos médico legales mediante la identificación de los métodos de realización de la diligencia de necropsia y de una crítica constructiva de los procesos de levantamiento de indicios en el cadáver y de la cadena de custodia, fundamentado en el análisis crítica de la terminología médica empleada en el ámbito jurídico, mediante una actitud de responsabilidad, honestidad, respeto y rectitud.



Contenido



- 1.- Introducción a la Anatomía humana.
- 2.- Planimetría.
- 3.- Líneas de proyección.
- 4.- Posiciones del cuerpo.
- 5.- Movimientos básicos del cuerpo.



Guión explicativo

Esta presentación está organizada para facilitar a los alumnos la integración a su bagaje de conocimiento las partes principales del cuerpo humano, partiendo del plano superior al inferior, o sea, comienza describiendo los huesos más importantes de la cabeza, cuello, tronco y extremidades superiores e inferiores.

Ya que se fueron expuestas las partes del cuerpo, ahora es posible comprender la Planimetría y líneas de proyección del cuerpo humano, que va a permitir a los alumnos comprender los dictámenes legales cuando aparezcan en ellos descripciones de elementos del cuerpo humano.

Finalmente, se exhiben las posiciones más comunes como se pueden encontrar cadáveres, conocimiento que también será de gran utilidad al momento de revisar algún dictamen o documento pericial.

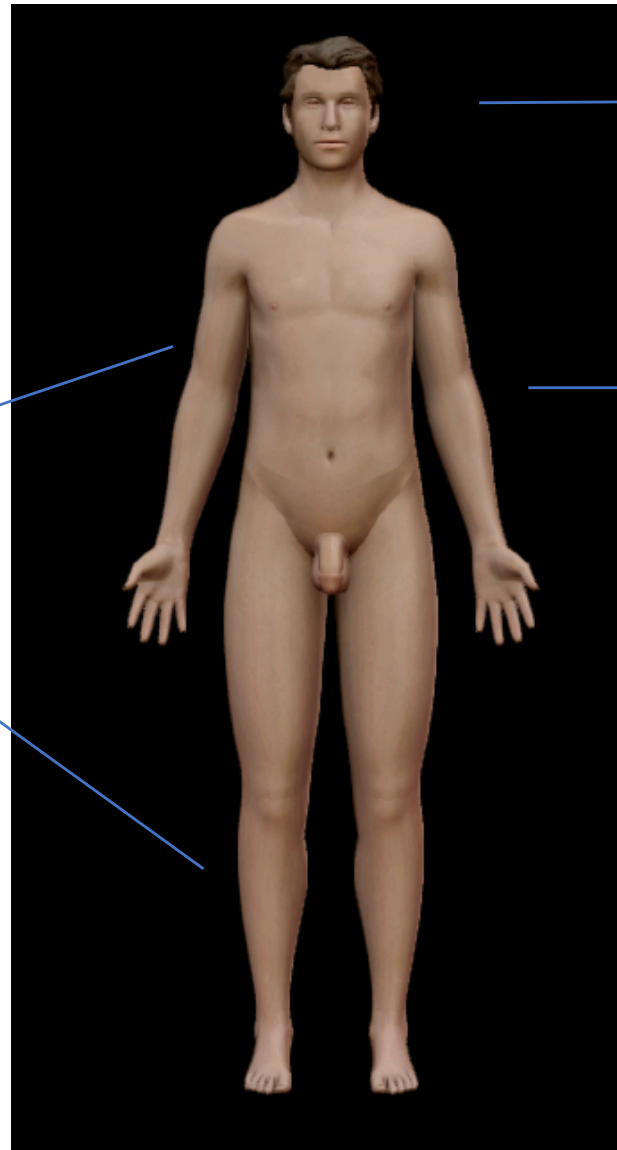
Por otro lado, debido a que el elemento visual es de suma importancia en el proceso de aprendizaje, las diapositivas incluyen texto explicativo y van acompañadas de ilustraciones para una mejor comprensión.



Introducción a la anatomía humana



Organización del cuerpo humano



Cabeza

Tronco

Extremidades



Cabeza

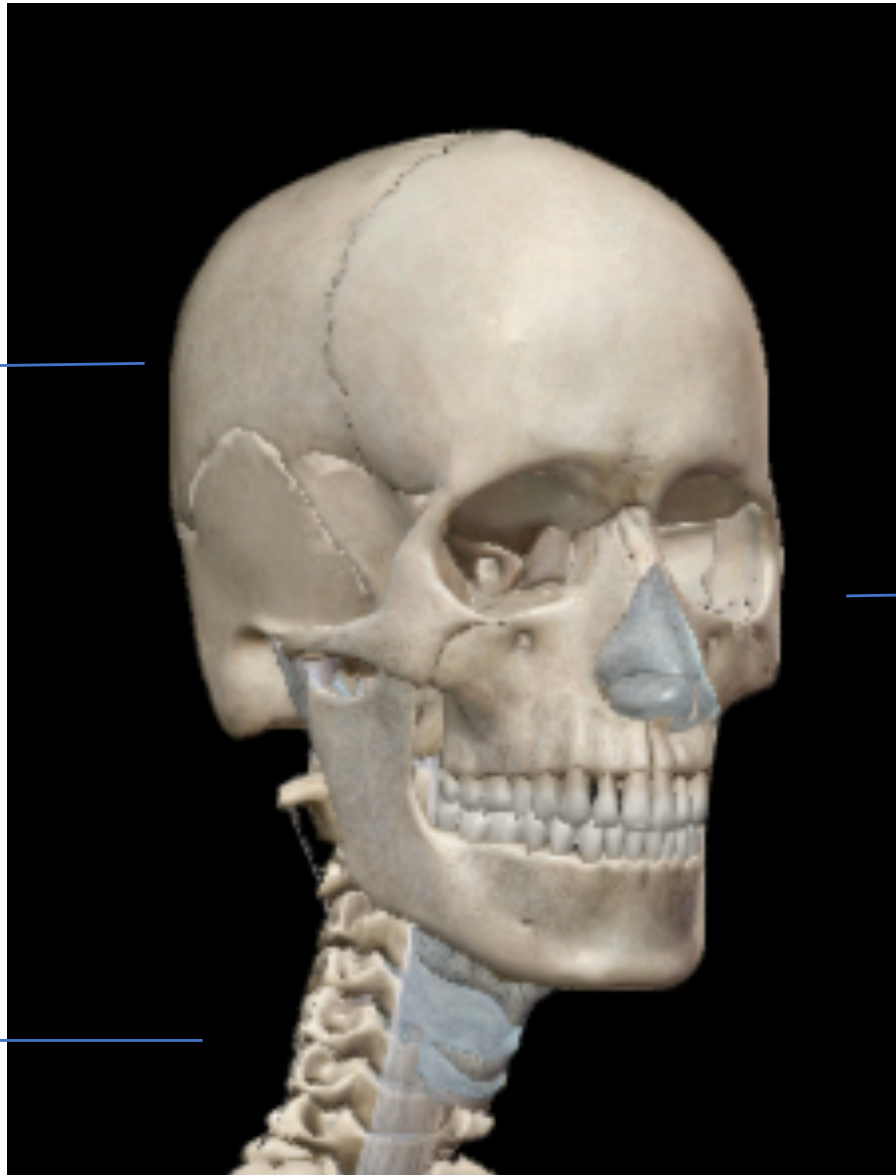Cráneo



Cara



Cuello





Cráneo

Posterior

Medio

Anterior

Cerebro

Cerebelo

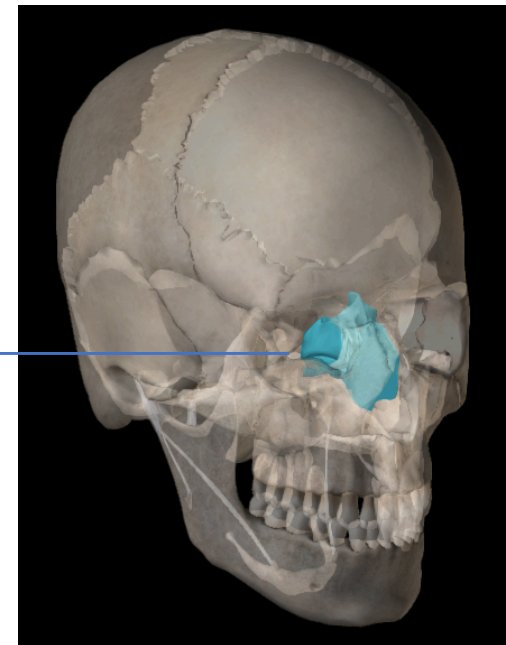
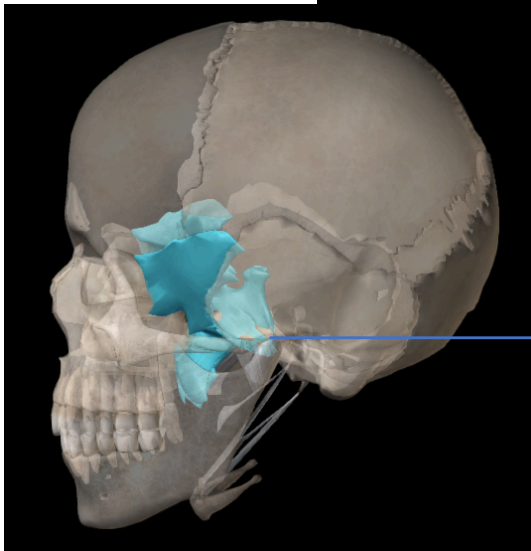
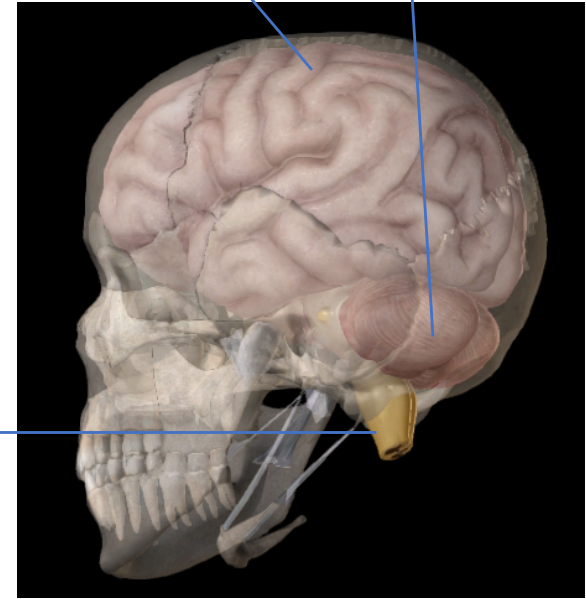
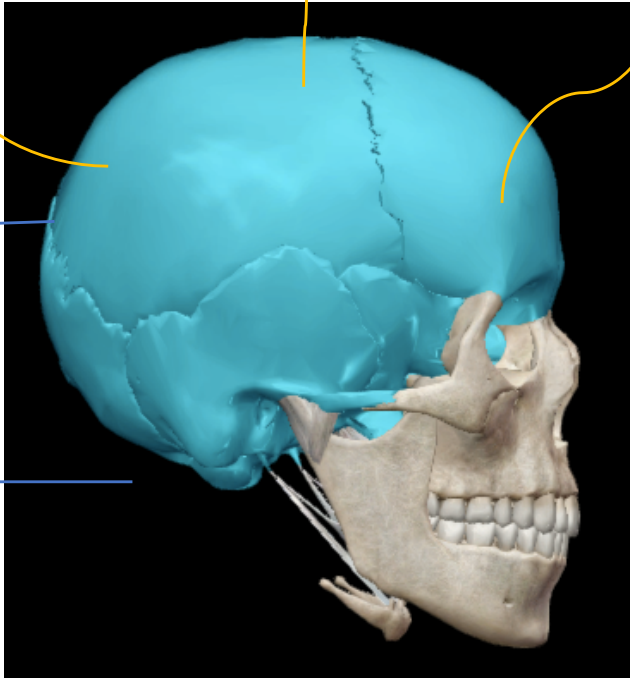
Bóveda craneal

Base del cráneo

Bulbo raquídeo

Esfenoides

Etmoides

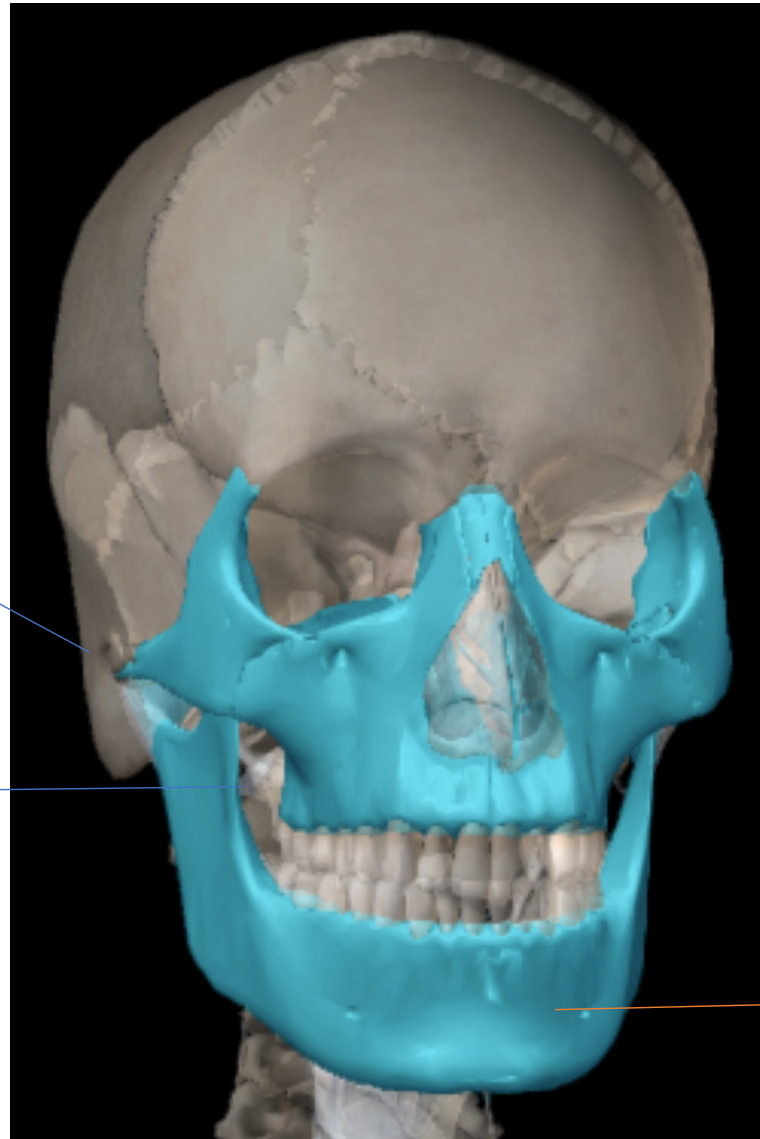




Cara

Pabellones auriculares

Maxilar superior



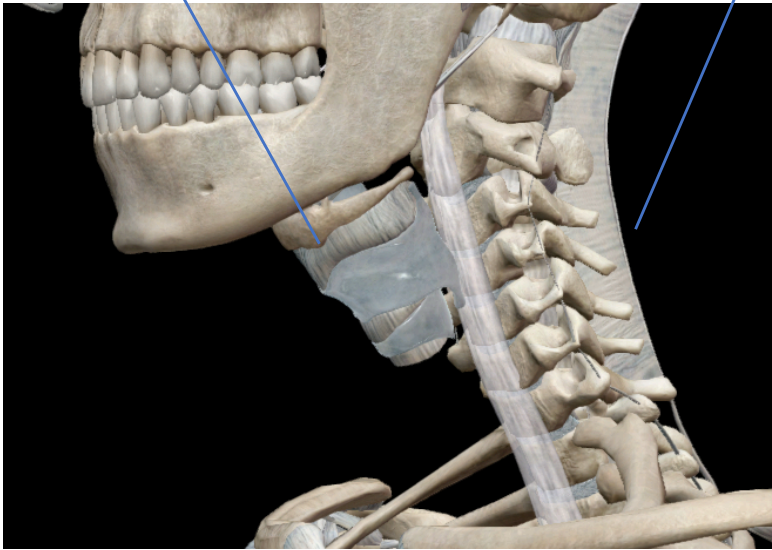
Maxilar inferior



Cuello

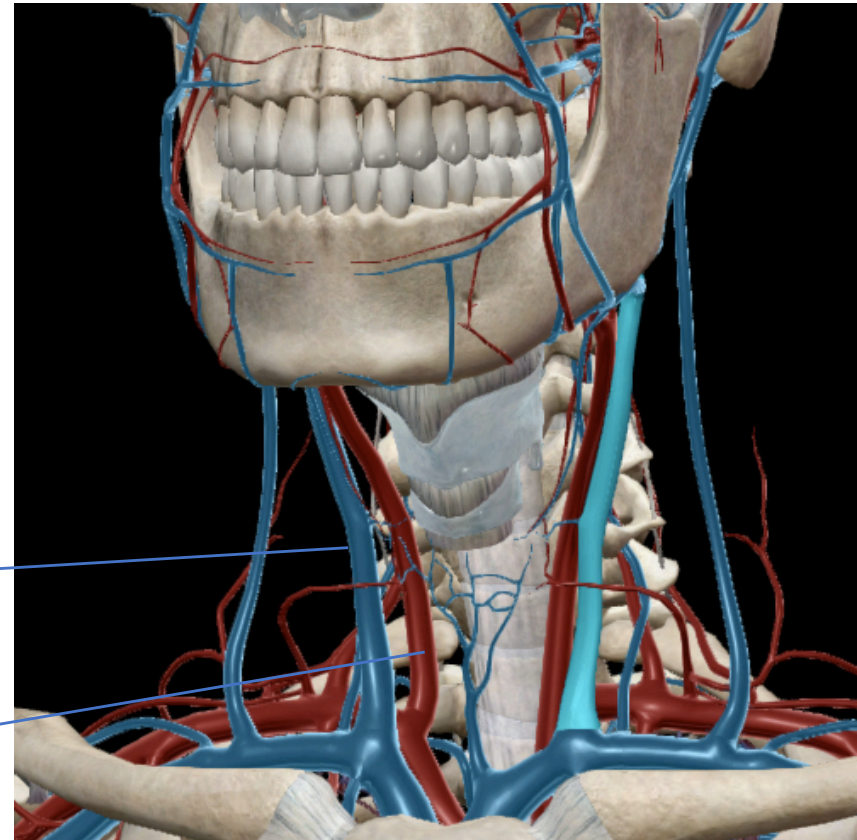
Garganta

Nuca



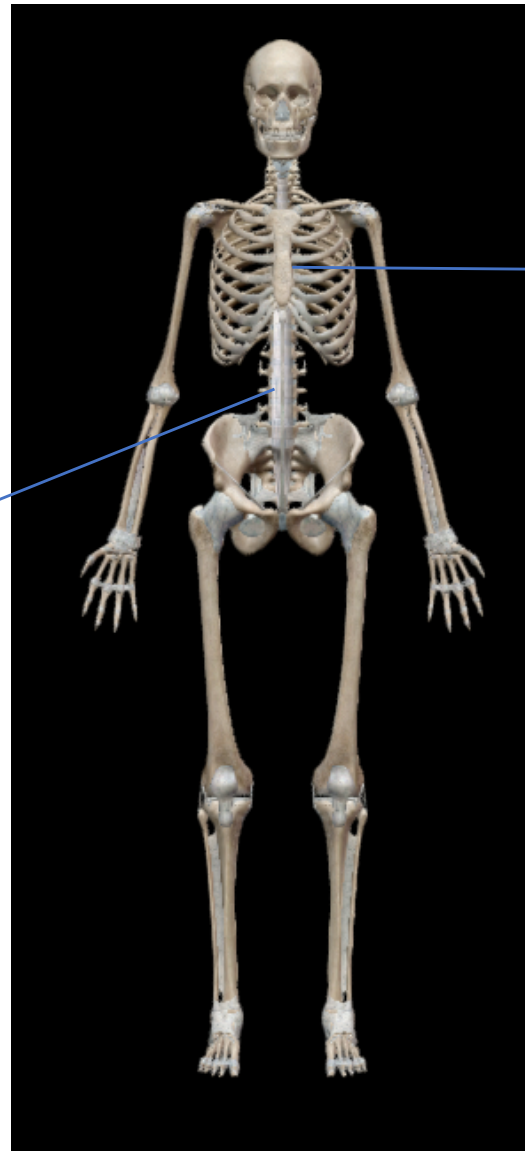
Vena yugular

Arteria carótida





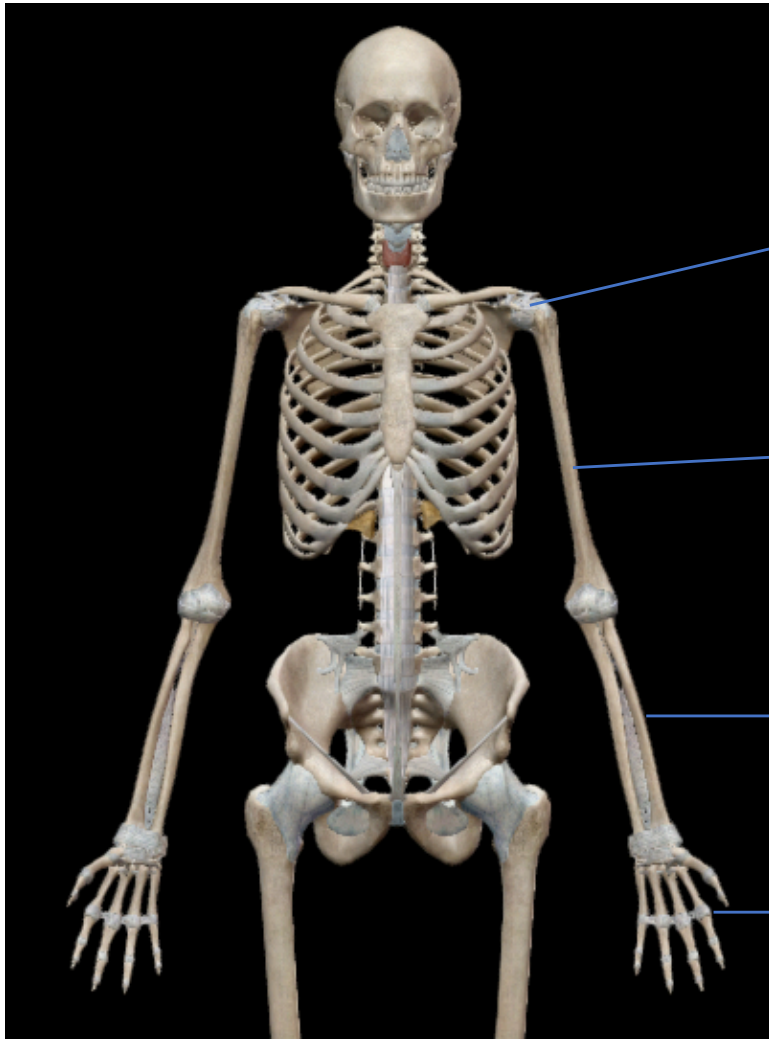
Tronco



→ Tórax

Abdómen ←

Extremidades superiores o torácicas

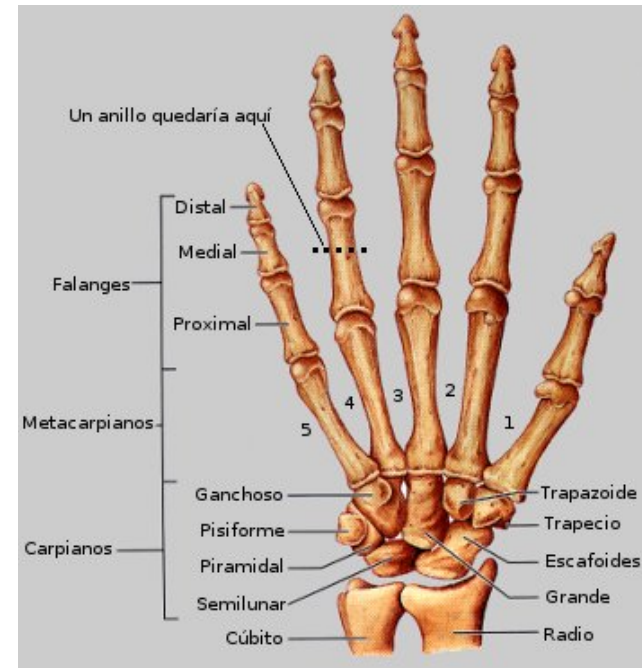

Hombro

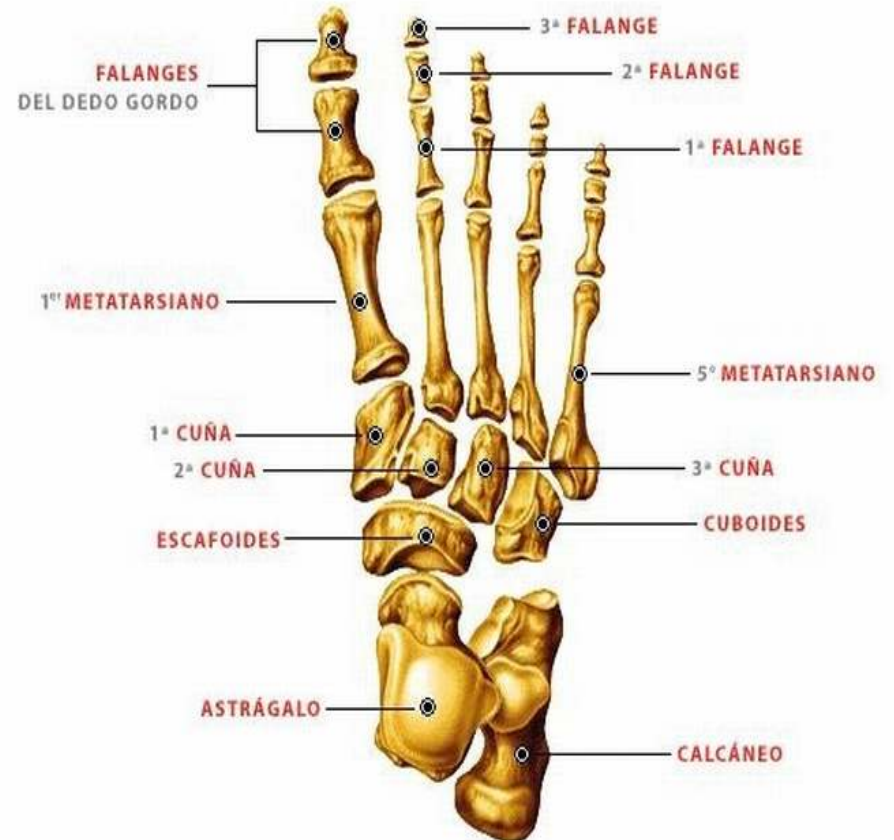
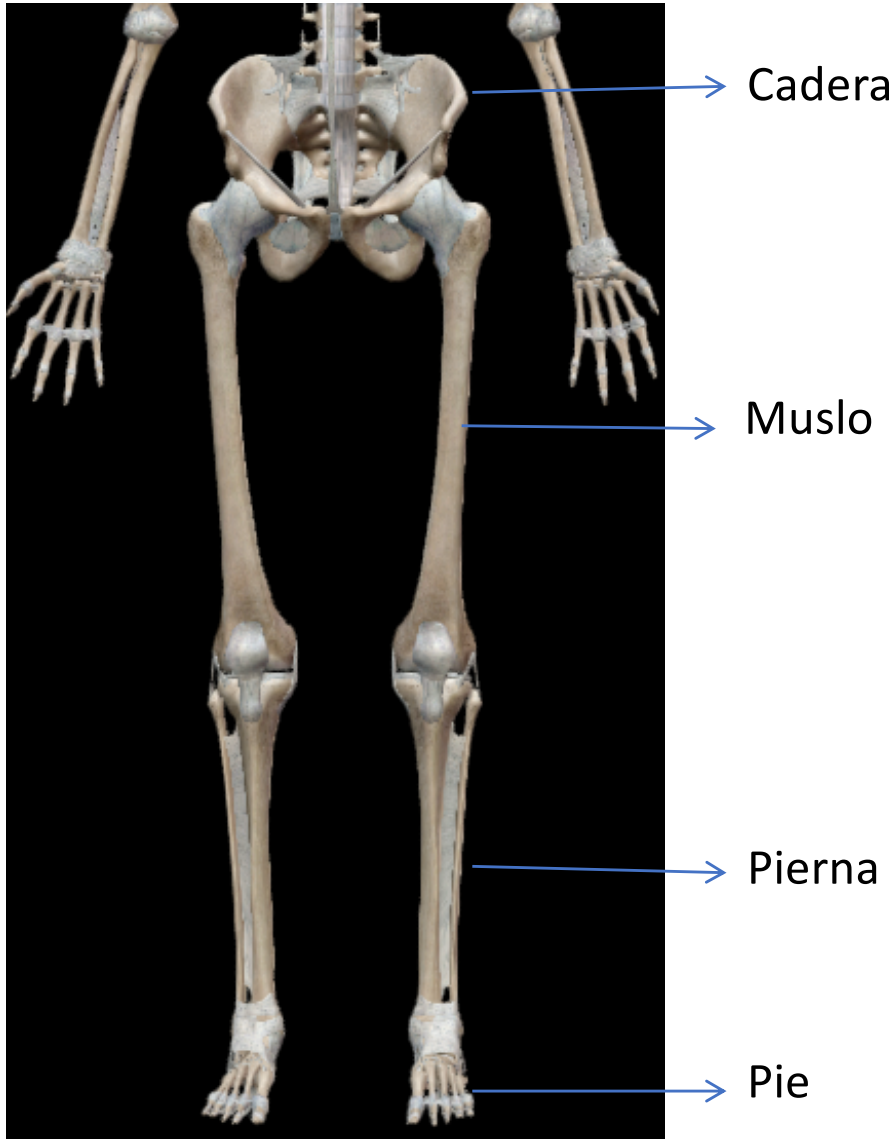
Brazo

Antebrazo

Mano



Extremidades inferiores o pélvicas





Planimetría



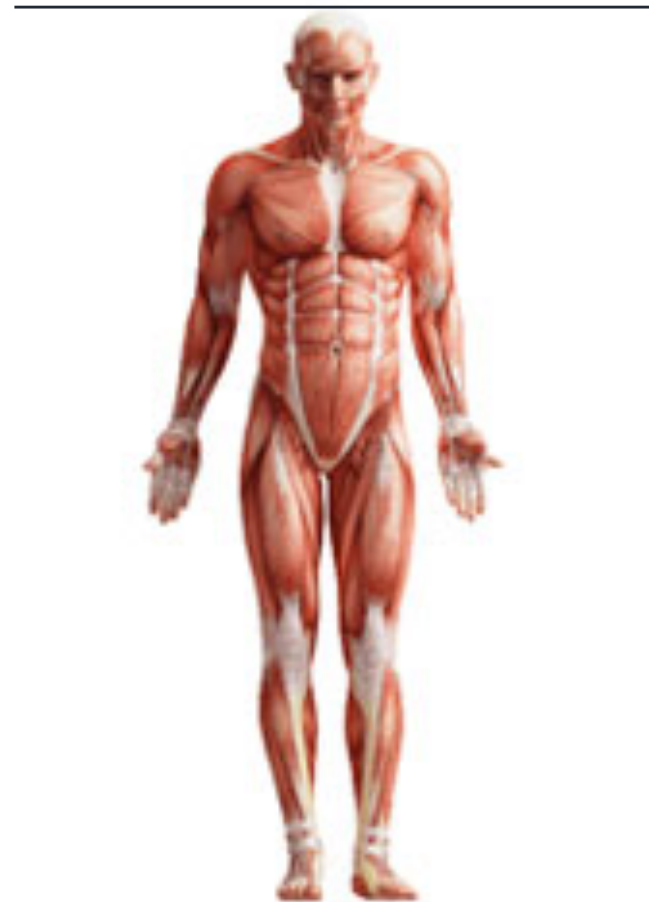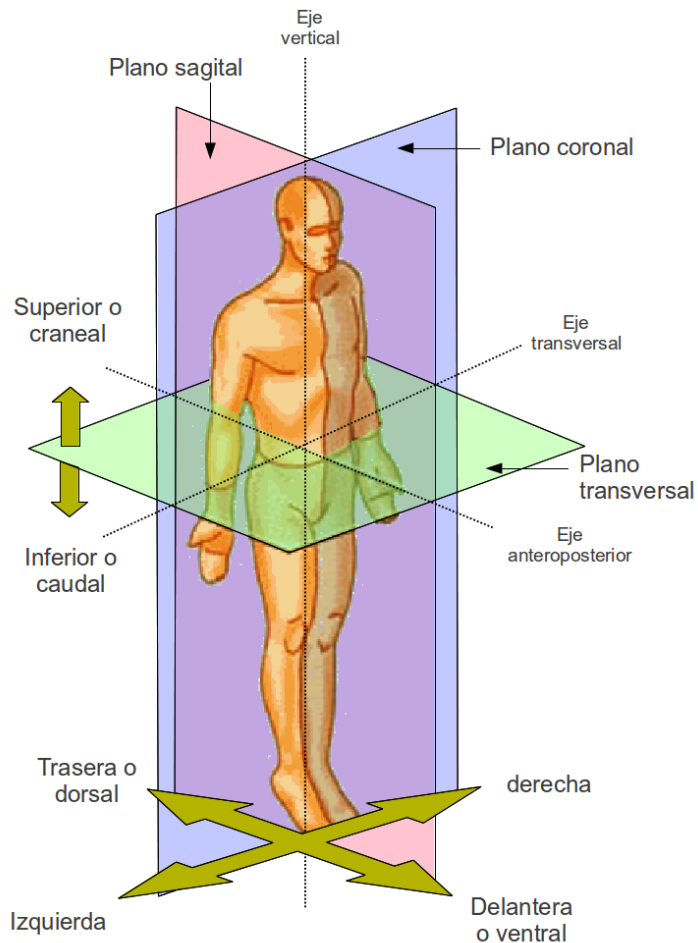
Es el conjunto de superficies limitantes o planos aplicados al cuerpo humano con la finalidad de describir y ubicar determinada región respecto a las demás. Estos planos son de suma utilidad para la Medicina forense como puntos de referencia y orientación en la descripción de lesiones.



Plano superior



Craneal o cefálico. Es el plano horizontal tangente a la parte más sobresaliente o vértice del cráneo. Lo que se acerca a él es ARRIBA.

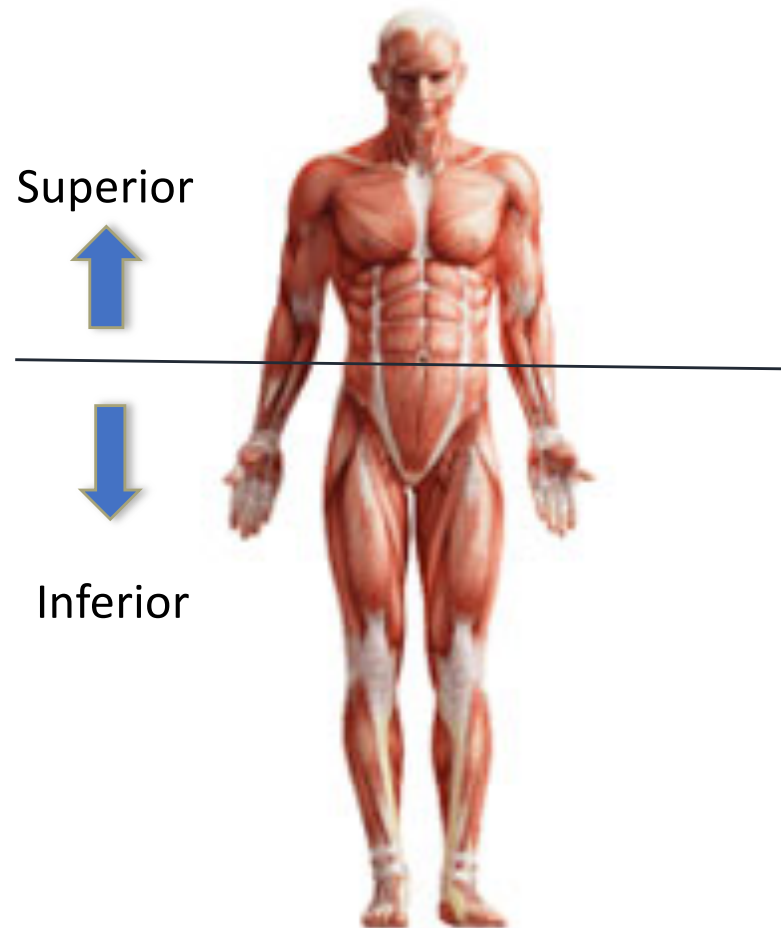
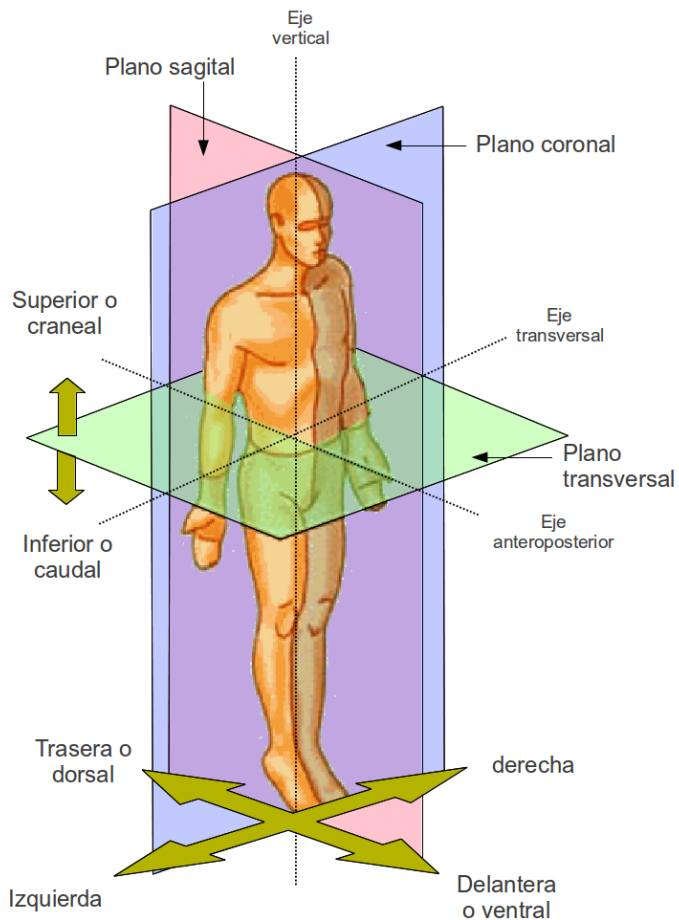




Plano medio transversal



Es el plano horizontal que pasa a nivel de la cicatriz umbilical, y divide al cuerpo dos porciones: superior e inferior.

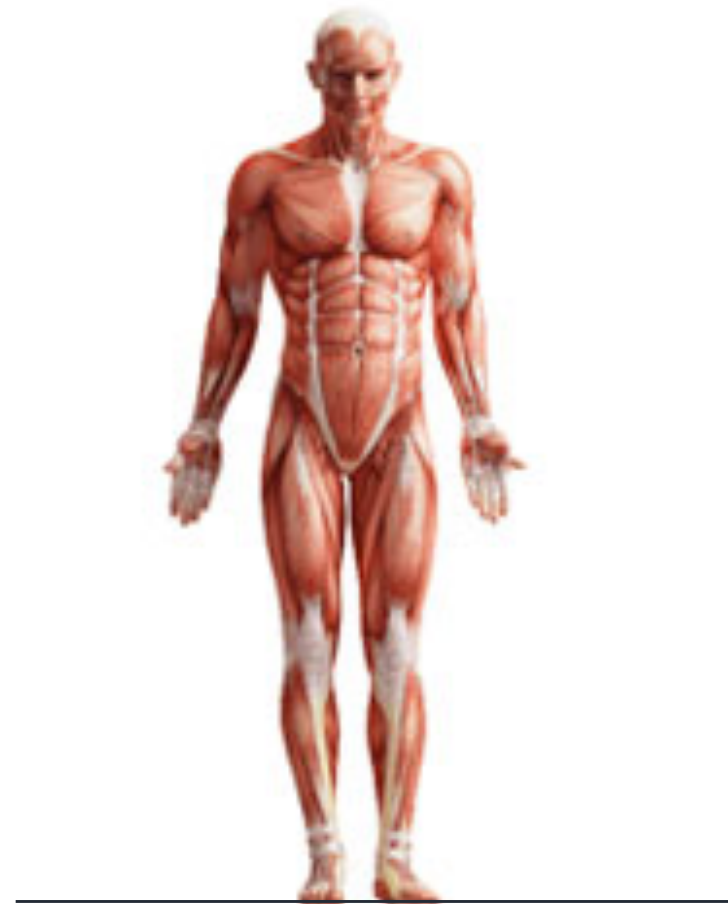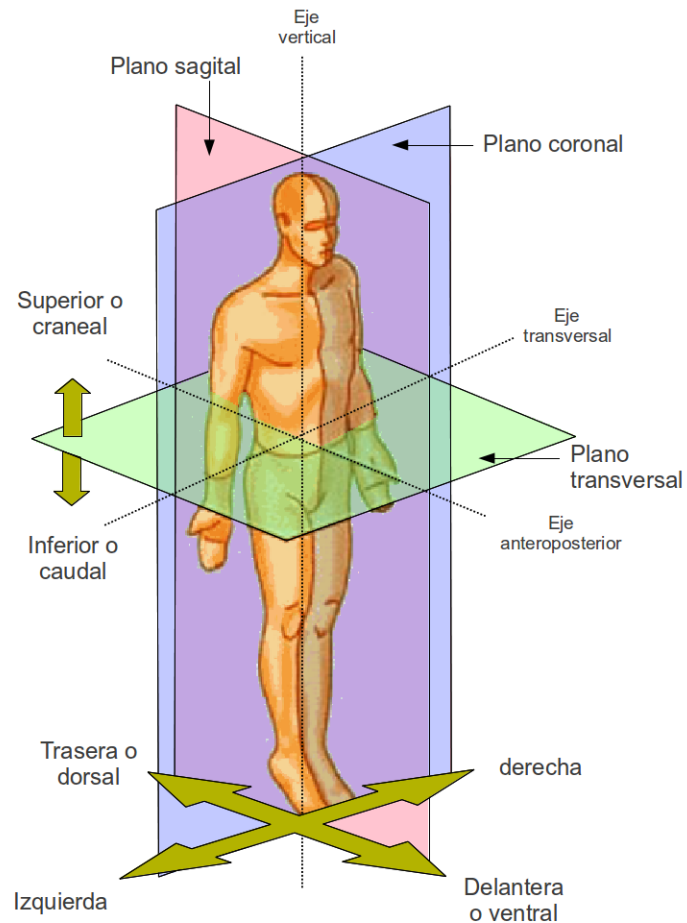




Plano inferior



Caudal o podálico. Es el plano horizontal donde se apoyan las plantas de los pies. Lo que se acerca a él es ABAJO.


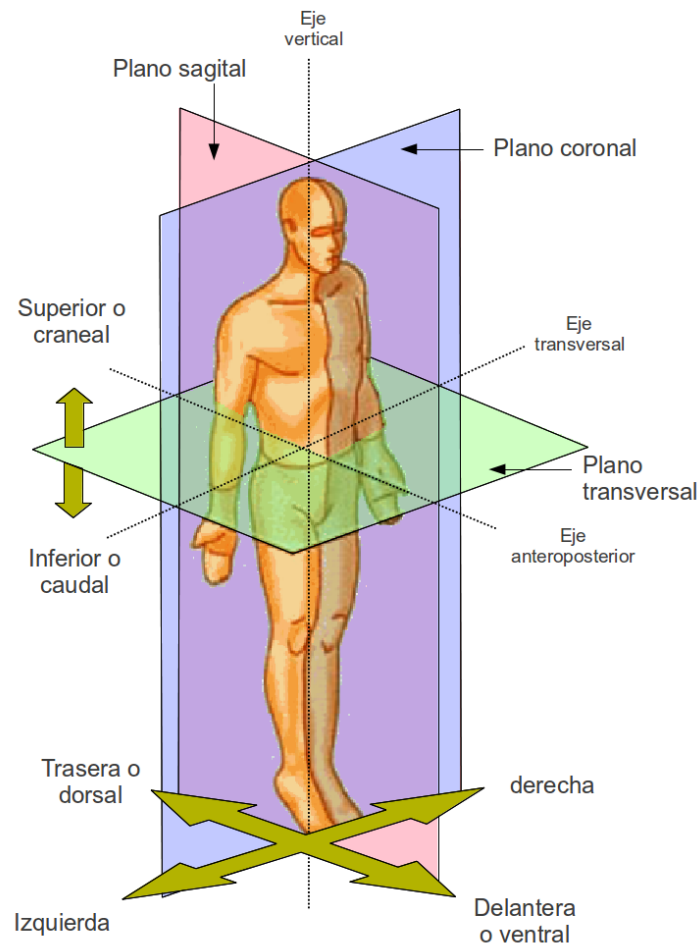




Plano anterior



Es el plano vertical tangente a la parte anterior más saliente del toráx o del abdómen. Lo que se acerca a él es ADELANTE.

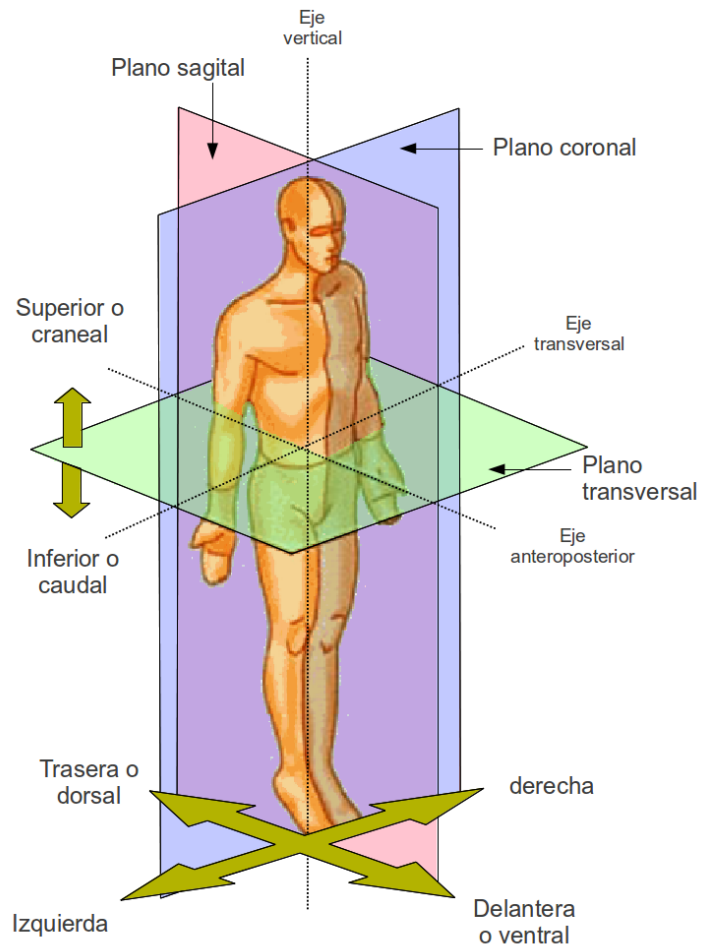





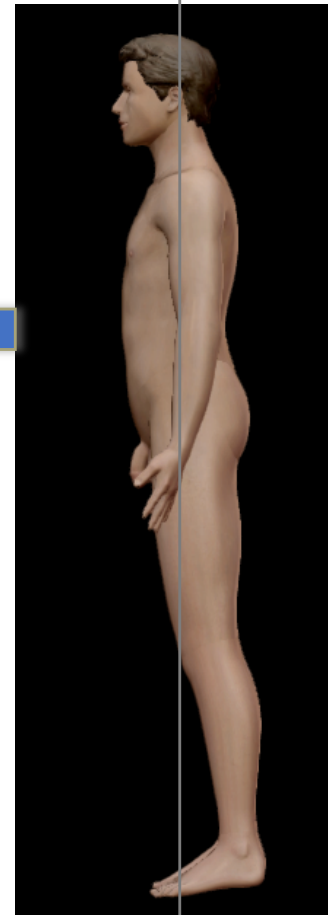
Plano coronal



Es el plano vertical, perpendicular al plano medio transversal, que divide al cuerpo en dos porciones: anterior o ventral, y posterior o dorsal.



Anterior

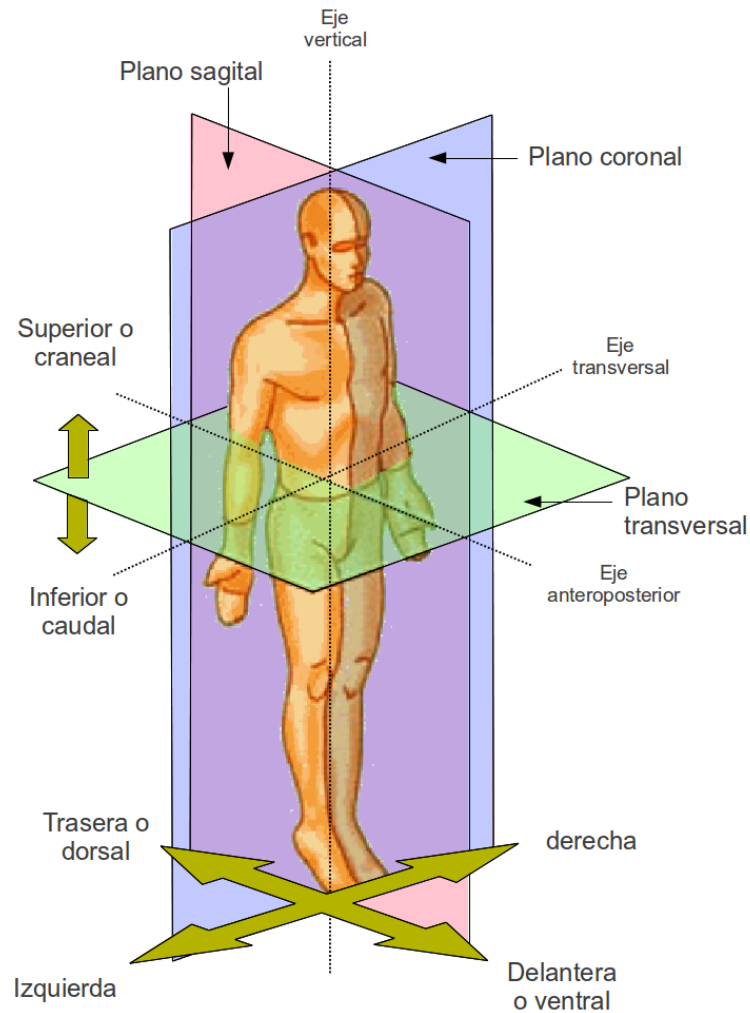


Posterior



Plano posterior

Es el plano vertical tangente a la parte posterior más saliente del tórax o de la región glútea. Lo que se acerca a él es ATRAS.



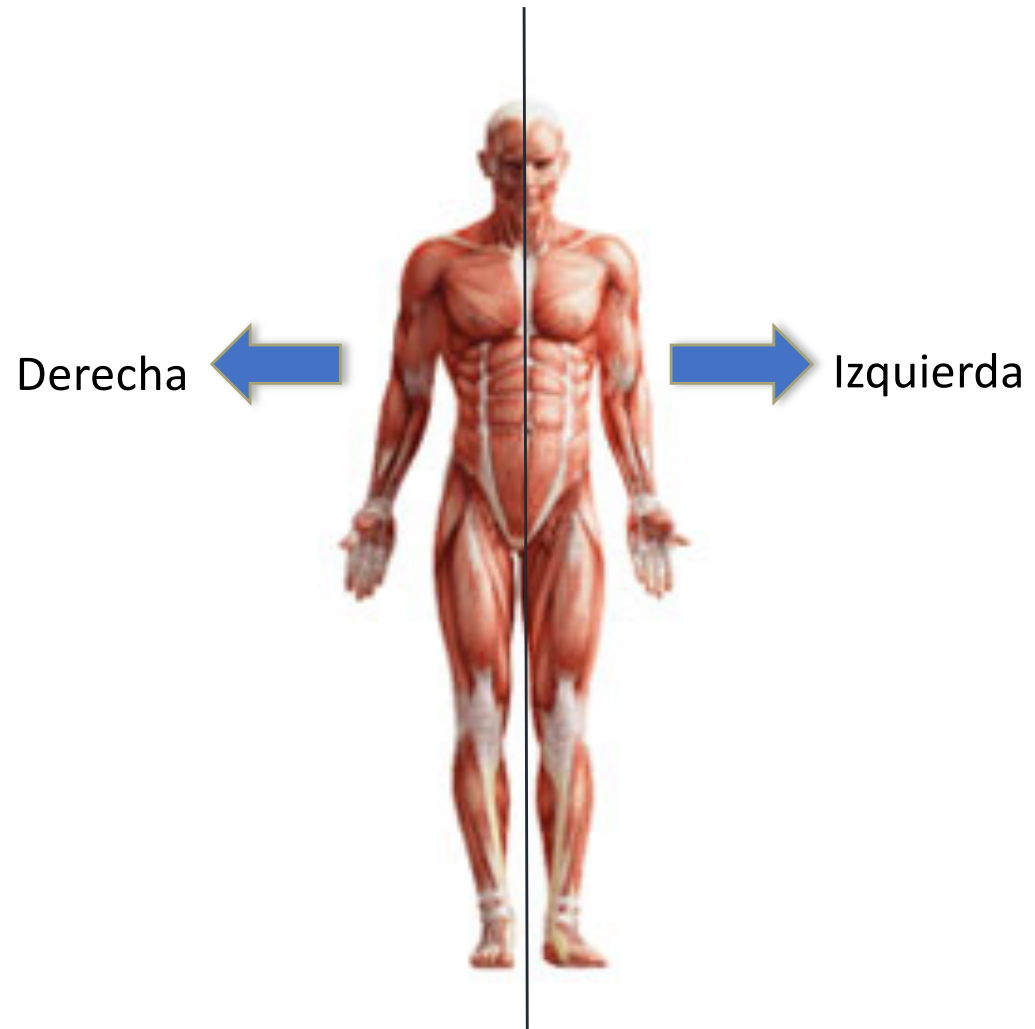
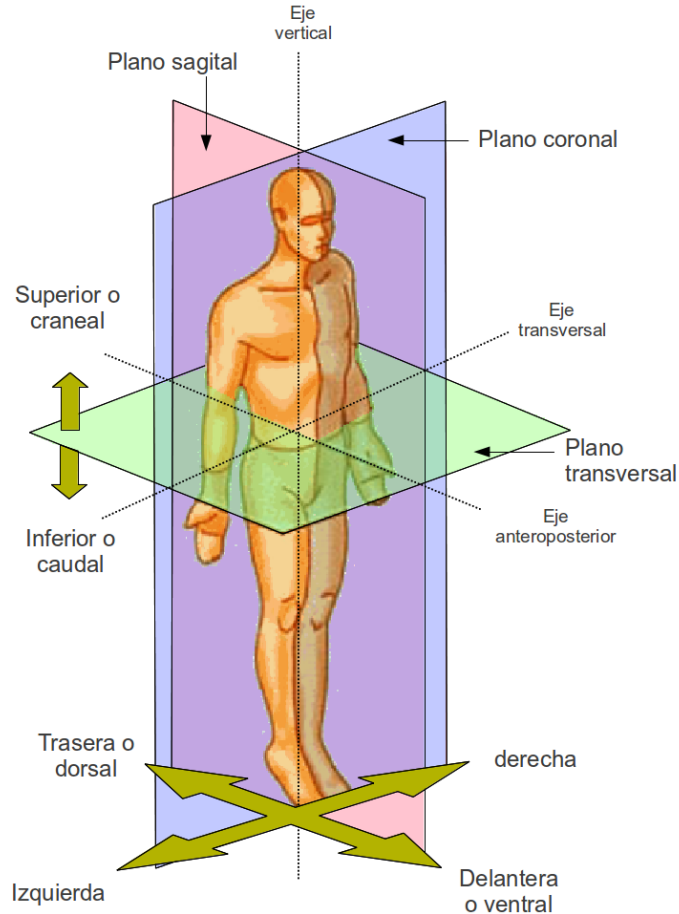
Posterior



Plano sagital medio

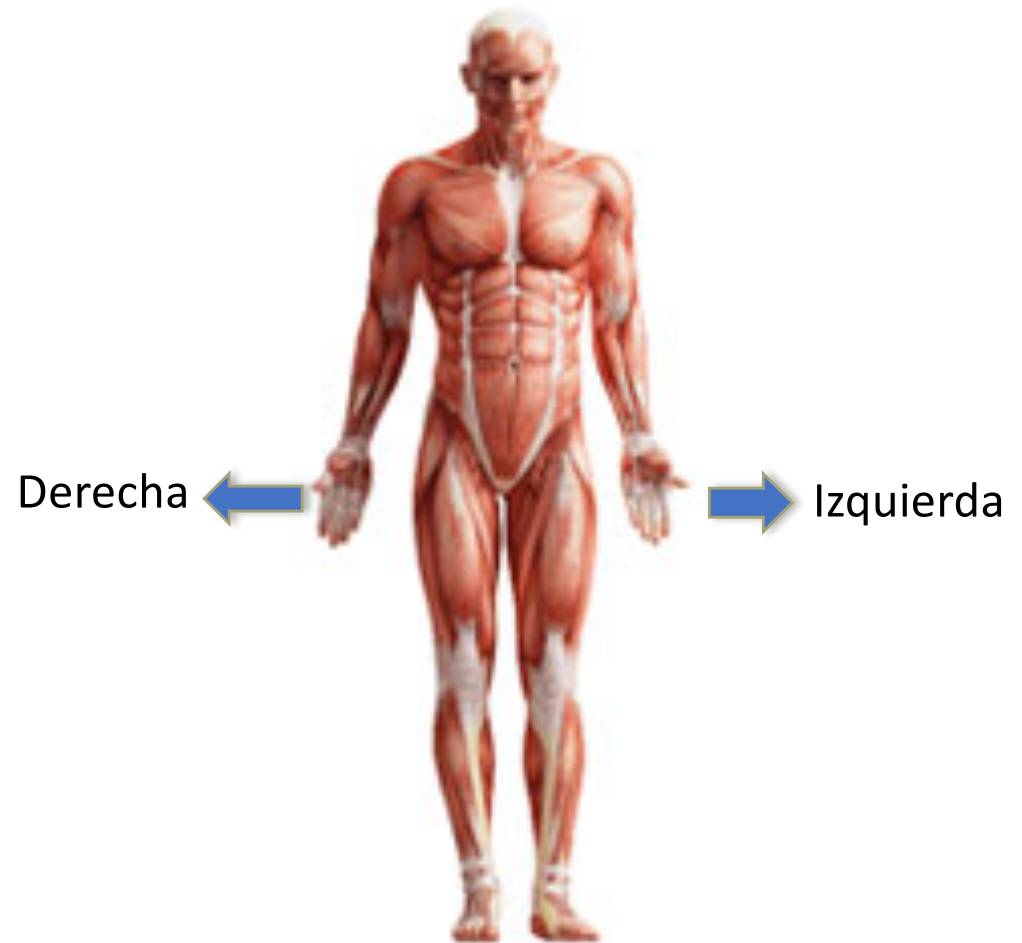
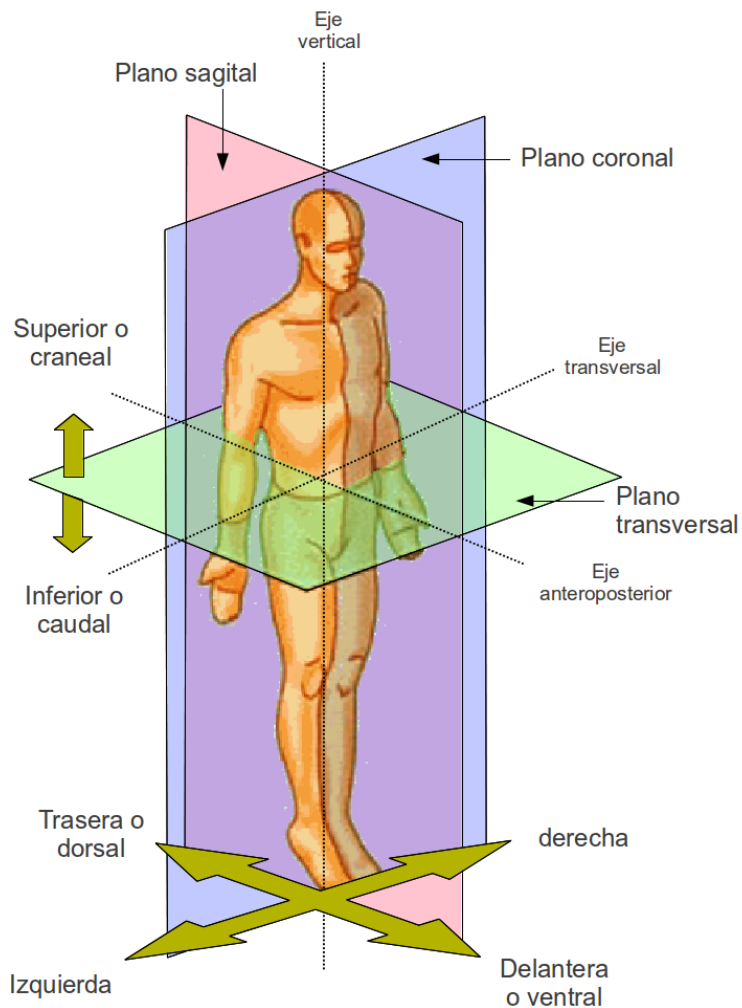


Es el plano vertical, perpendicular a los planos coronal y medio transversal, que divide al cuerpo a través de la línea media en dos porciones: derecha e izquierda. Lo que se acerca a él es INTERNO.



Dos planos laterales

Derecho e izquierdo. Son los planos verticales tangentes a la parte más sobresaliente de cada miembro superior. Lo que se acerca a ellos es externo.





Líneas de proyección



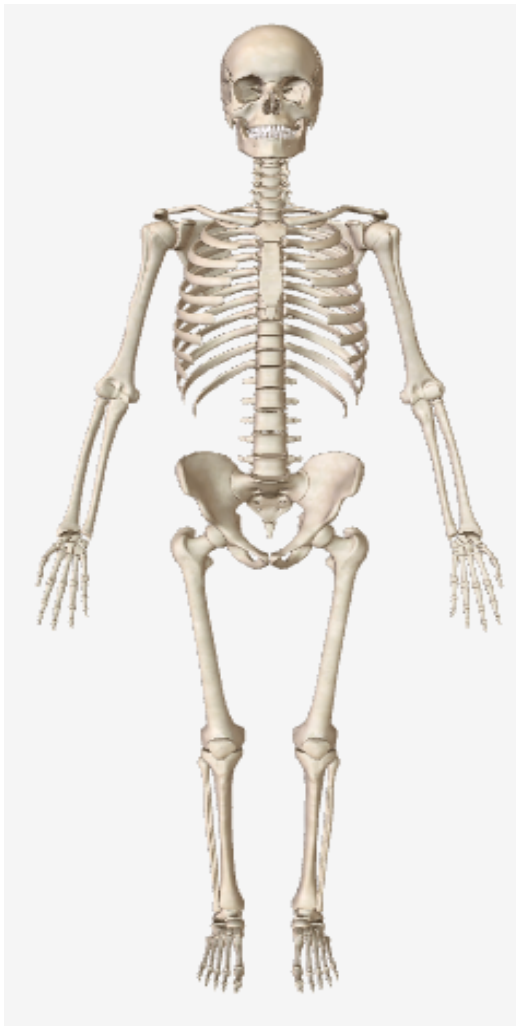Son las líneas imaginarias trazadas sobre la superficie corporal que sirven como referencia para la descripción de regiones externas específicas o como ubicación de órganos internos.



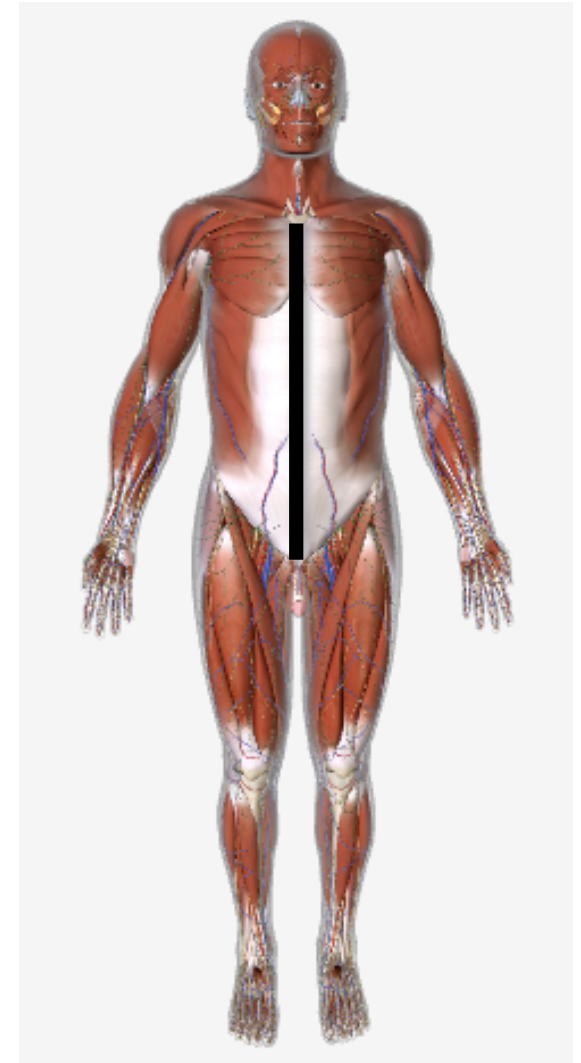
Tórax



Cara anterior

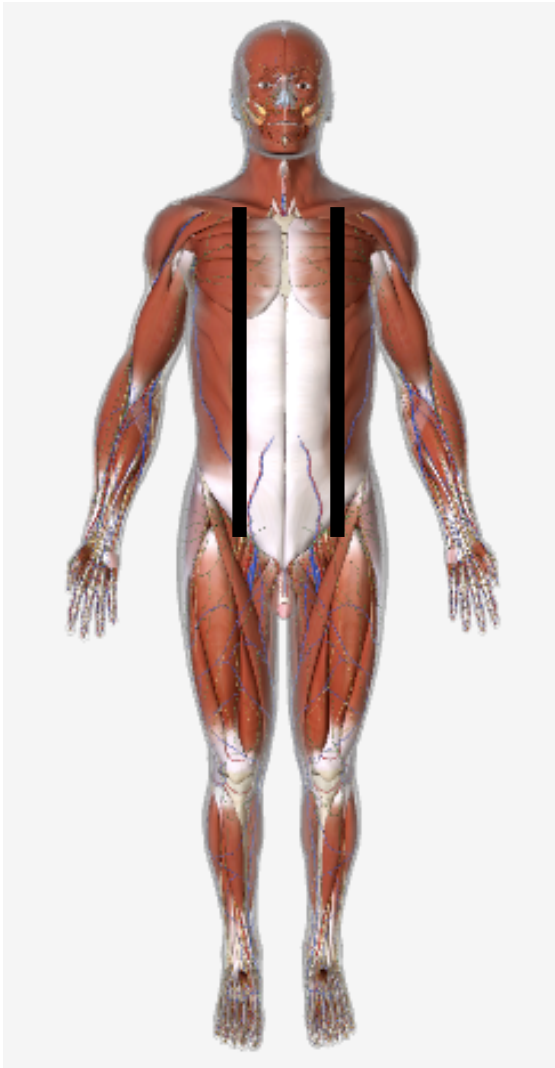


- Línea media anterior o línea esternal.- línea vertical media que coincide con la línea media sagital y va de la horquilla del esternón hasta la sínfisis púbica.

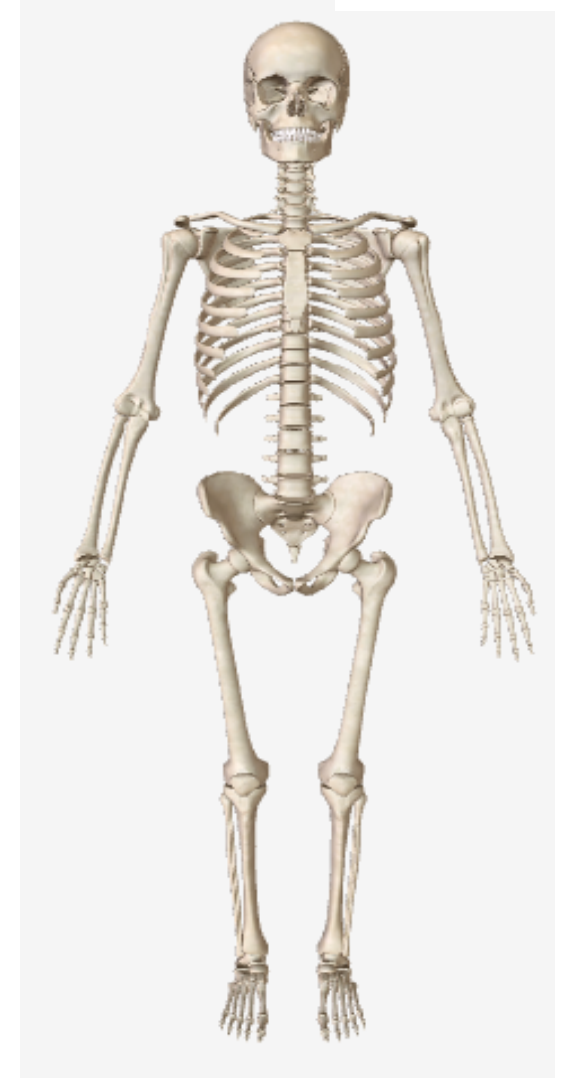




Cara anterior

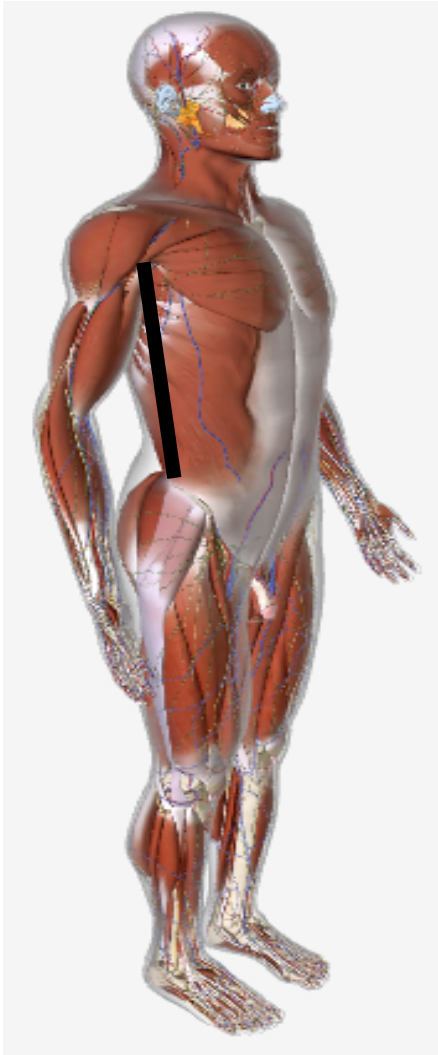


- Líneas medioclaviculares.- Derecha e izquierda. Son las líneas paralelas al plano sagital medio, comienzan en la mitad de la clavícula y terminan en la ingle respectiva.





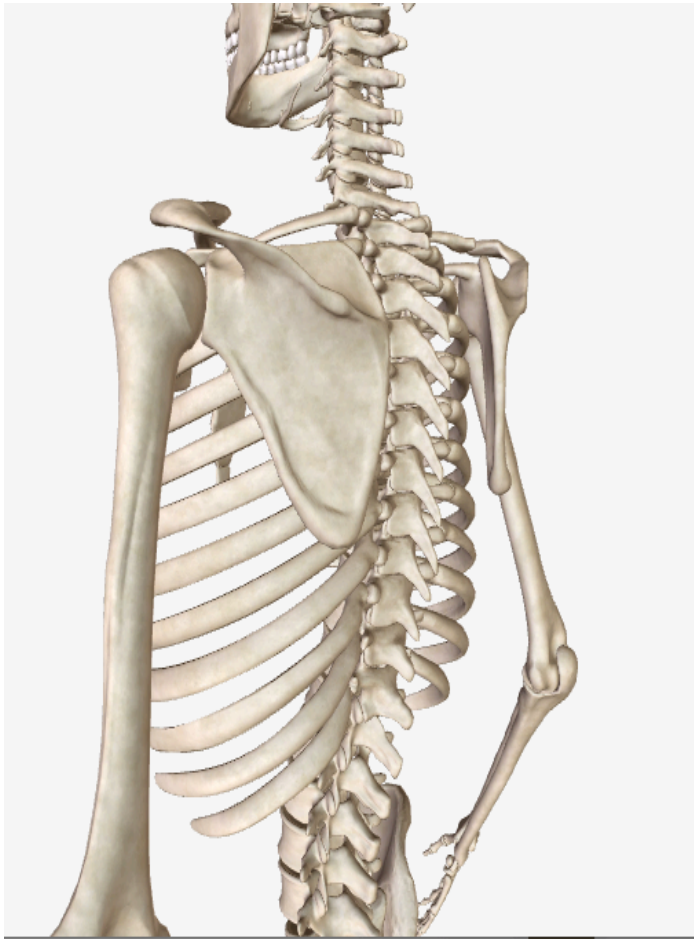
Caras laterales



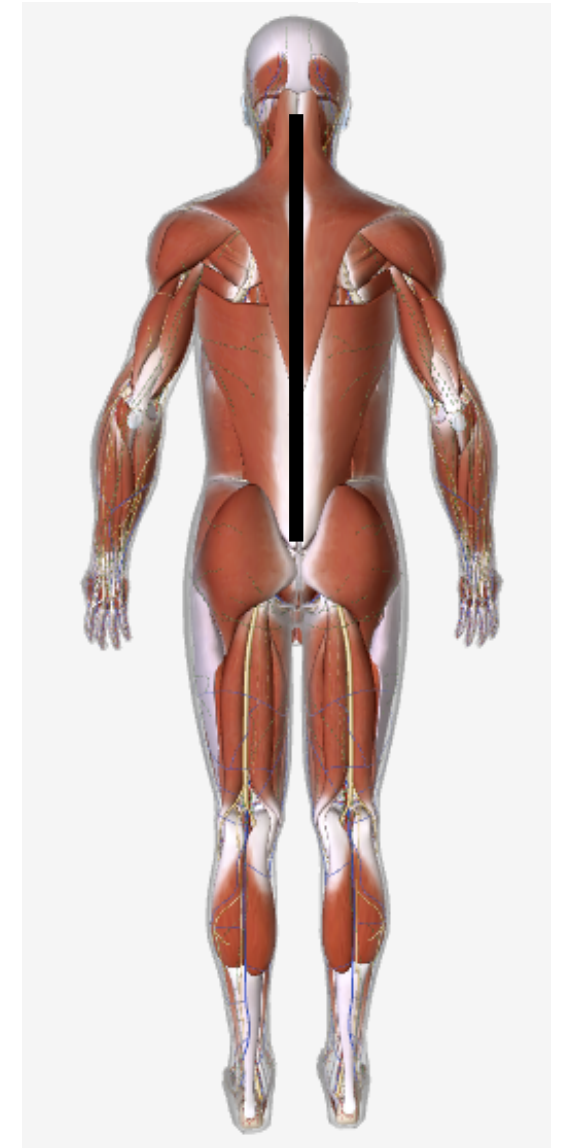
Líneas axilares.— Derecha e izquierda. Son las líneas verticales, paralelas al plano sagital medio y comienzan del vértice de la axila y van hasta la cresta ilíaca respectiva.



Cara posterior

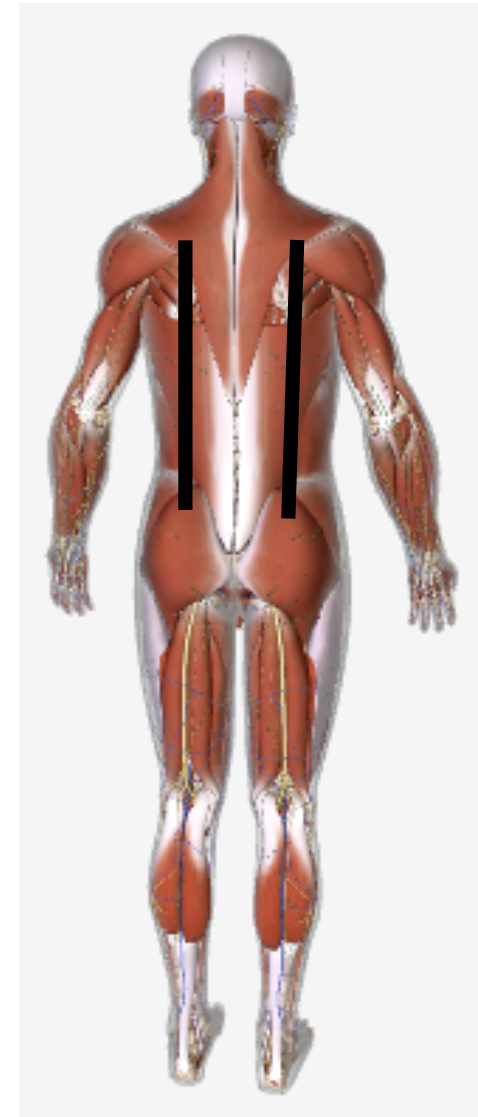
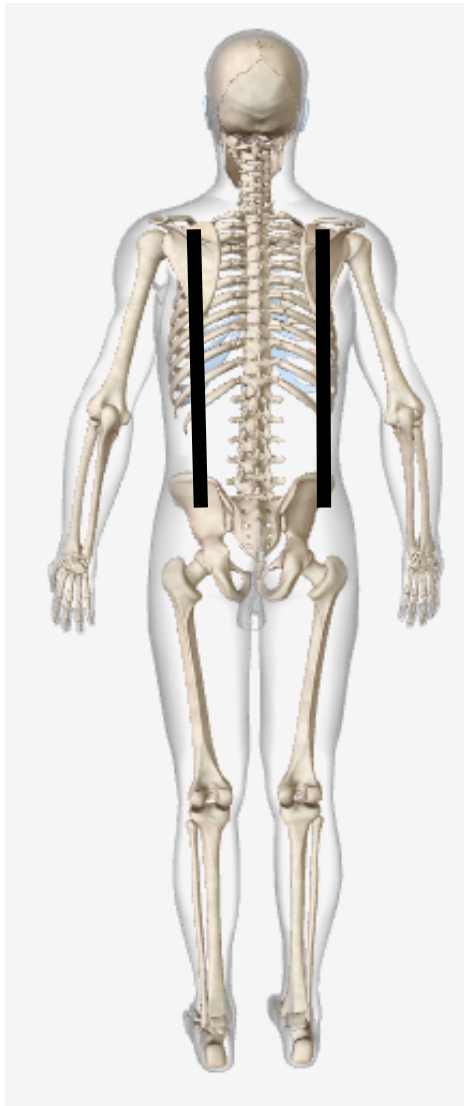

- Línea media posterior o vertebral.- es la vertical que coincide con el plano sagital medio y toca las apófisis espinosas de las vértebras cervicales, dorsales y lumbares.



Cara posterior

Líneas
escapulares.-
Derecha e
izquierda.
Son las líneas
verticales,
paralelas al plano
sagital medio,
que pasan por el
vértice o
ángulo inferior
de las escápulas
u homóplatos.





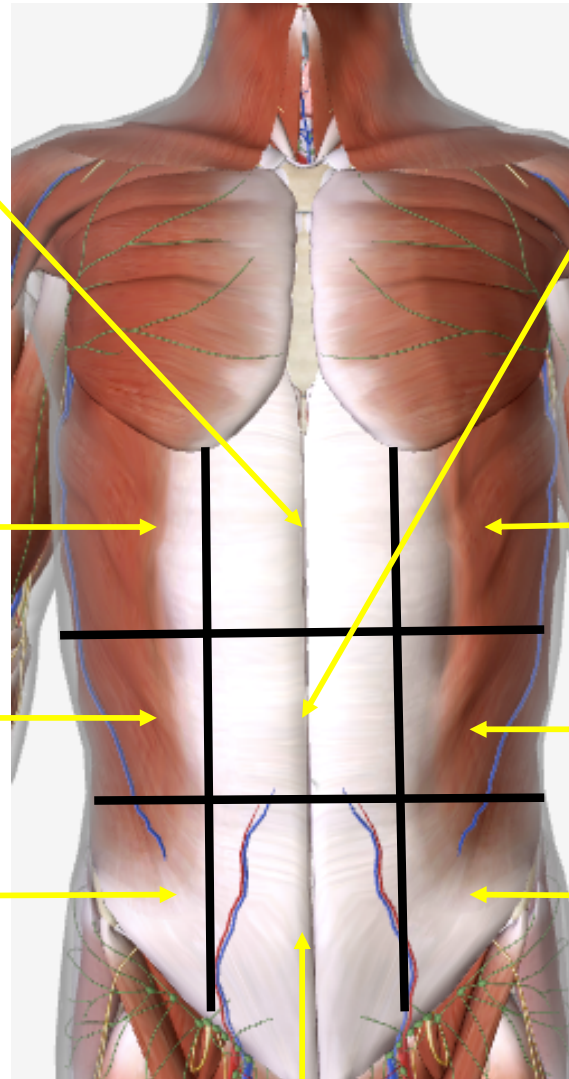
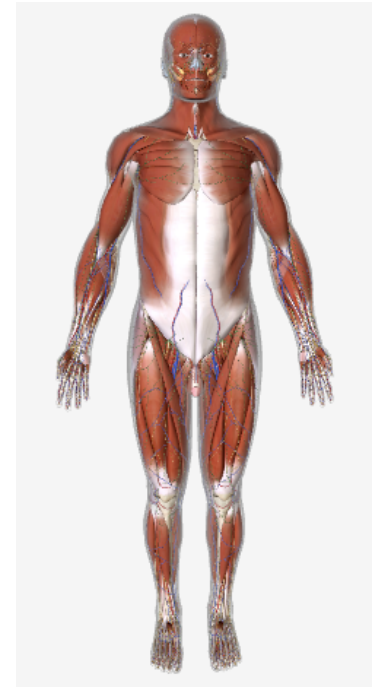
Abdomen

Se trazan dos líneas verticales, derecha izquierda y son la prolongación de líneas medio claviculares. Y, dos líneas horizontales, una superior que une a ambos rebordes costales y otra inferior que une a las espinas ilíacas anteroposteriores, resultando nueve regiones abdominales:

1. Epigastrio
2. Hipocondrios: derecho e izquierdo
3. Mesogastrio o región umbilical
4. Flanco, derecho e izquierdo
5. Hipogastrio
6. Fosas ilíacas derecha e izquierda



Abdomen



Epigastrio

Mesogastrio

Hipocondrio
derecho

Hipocondrio
izquierdo

Flanco
derecho

Flanco izquierdo

Fosa
ilíaca
derecha

Fosa ilíaca
izquierda

Hipogastrio



Posiciones del cuerpo humano



Posición

Es la actitud o postura en que puede encontrarse un organismo vivo en reposo o un cadáver.



Posición de pie

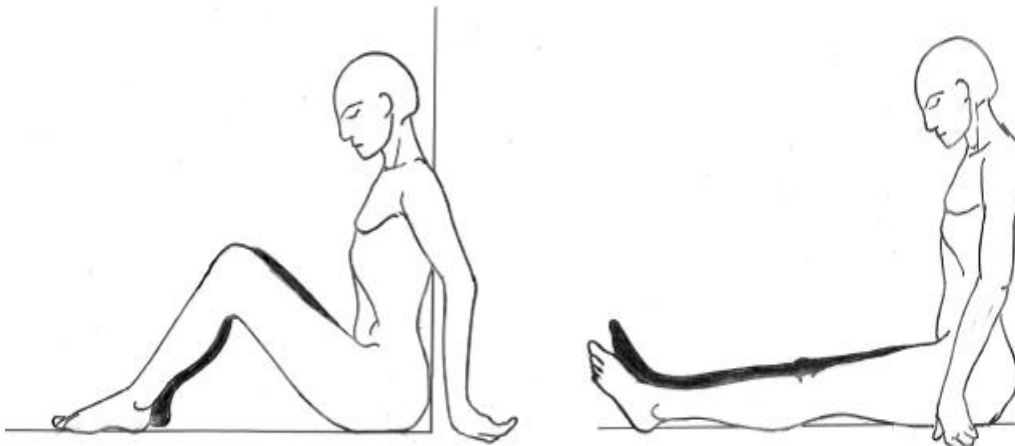
Erecta o bipedestación. Corresponde a la posición anatómica del cuerpo humano, en la que el cuerpo está erguido, de pie, con ambas plantas de los pies sobre el plano anterior, mirando hacia adelante, con los miembros superiores a los lados y las palmas de las manos hacia adelante (en supinación).





Posición sedente o sentado

En esta posición el punto de apoyo del cuerpo son las regiones glúteas, y ambos miembros inferiores se encuentran flexionados o en extensión.

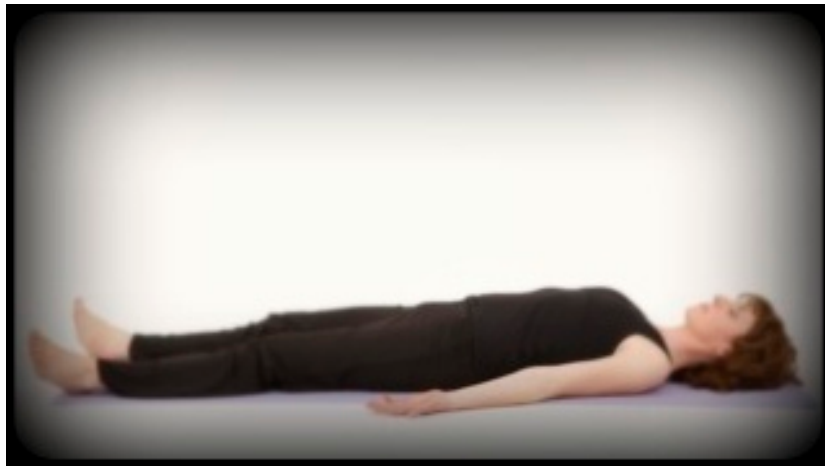



Posición en decúbito



Del latín decumbere= estar acostado. Actitud del cuerpo en estado de reposo o yacente (tirado), extendido sobre un plano horizontal.



Dorsal.- acostado boca arriba o supino.



Ventral.- acostado boca abajo.



Lateral.- acostado sobre un lado o costado del cuerpo. Derecho o izquierdo.



Posición en suspensión

Cuando el cuerpo se encuentra pendiente en el espacio, unido a un punto fijo superior por medio de un objeto (lazo, cuerda).



Completa.- cuando el cuerpo no toca ninguna superficie u objeto.



Incompleta.- cuando el cuerpo toca alguna superficie u objeto.

Posición en sumersión

Cuando el cuerpo se encuentra inmerso en un medio líquido.



Completa.- cuando el cuerpo se encuentra dentro del medio líquido. Generalmente, se encuentra en posición de “luchador” y boca abajo. V.gr; Albercas, cisternas, presas, lagos, ríos.



Incompleta.- cuando una parte del cuerpo sobresale del nivel de líquido, debido a que el cuerpo humano conserva una reserva de aire en las vías respiratorias y tiende a flotar. Generalmente las partes inferiores del cuerpo quedan hacia afuera del líquido. V.gr; tinas de baño, tinacos, piletas.



Posición genupectoral



Postura del cuerpo boca abajo (decúbito ventral) en la que el tronco se apoya sobre el pecho y las rodillas, elevando la cadera. Corresponde a la típica posición “Mahometana de oración”.





Posición gencubital

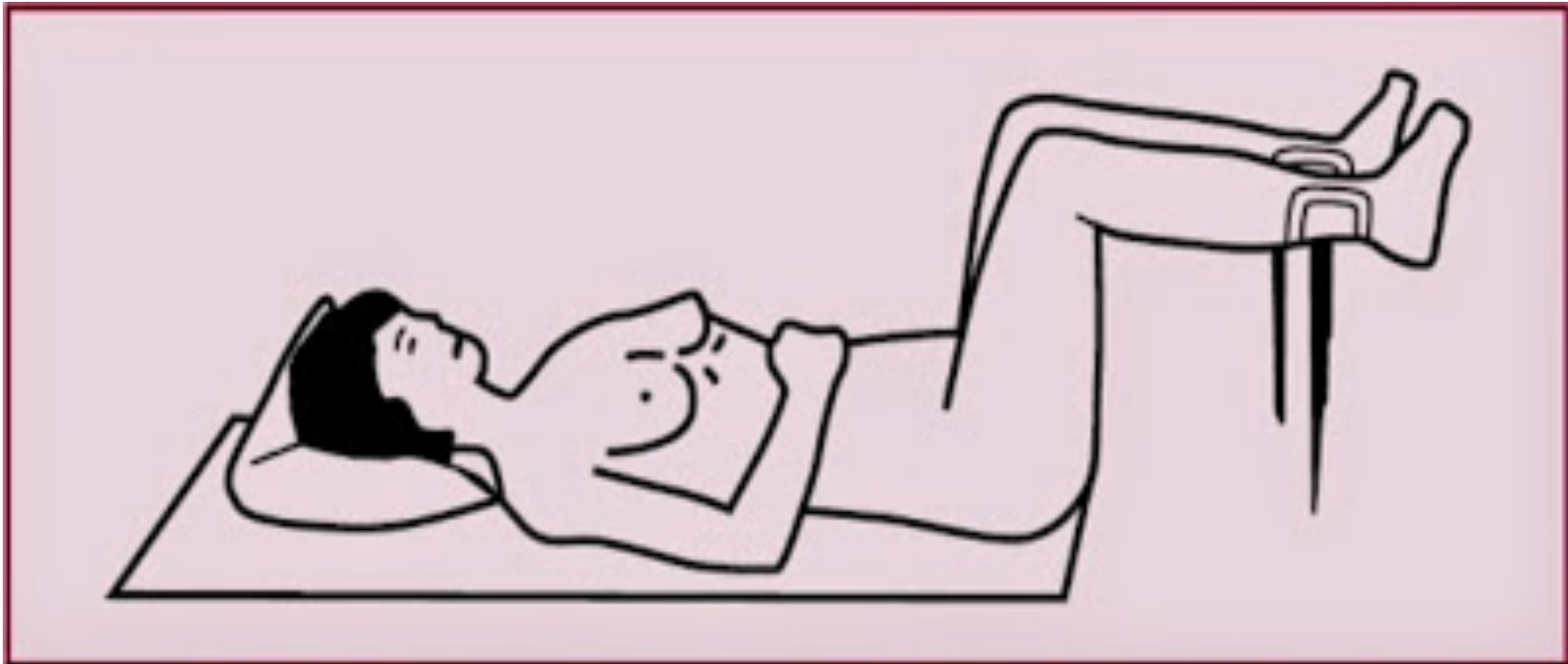
El cadáver se encuentra posando sobre sus rodillas y con ambos brazos bajo el tórax.





Posición ginecológica

Postura del cuerpo boca arriba (decúbito dorsal) con ambos miembros inferiores semiflexionados y separados (en abducción). Se emplea para realizar el examen ginecológico.





Posición fetal

Es la forma como se halla colocado el feto en el interior del útero. Adopta una postura general de flexión o encogida, de tal manera que la columna vertebral está ligeramente flexionada, la cabeza flexionada sobre el pecho de forma que el mentón se aproxima al esternón, las extremidades superiores están flexionadas entrecruzadas delante del tórax, los muslos también flexionados, y las piernas flexionadas y entrecruzadas sobre el abdomen. V.gr; cuerpos introducidos en baúles, cajas, tambos, barriles, cajuelas de automóvil, closets.





Movimientos básicos del cuerpo

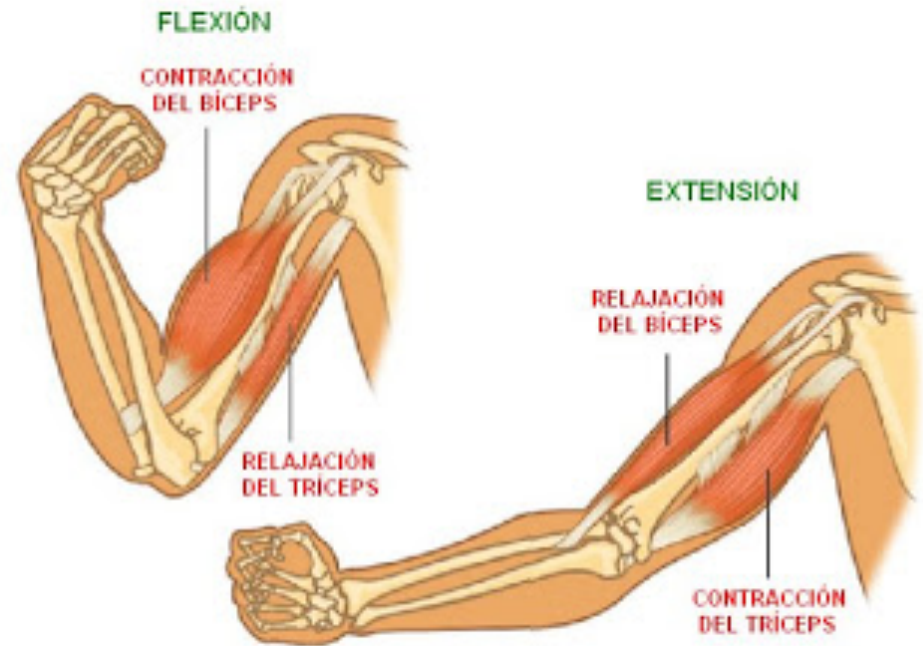


Los movimientos básicos del cuerpo se refieren al desplazamiento de los diferentes segmentos del cuerpo, por medio de la acción de los músculos sobre los huesos y las articulaciones, que dan lugar al movimiento.



Movimiento de flexión y extensión

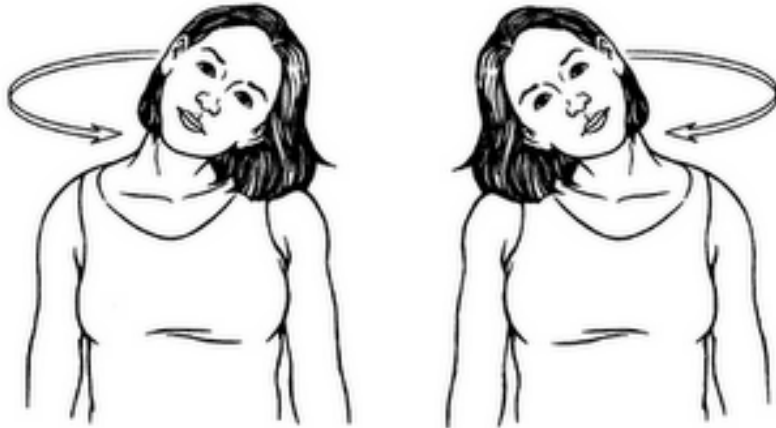
Flexión.- Acción de doblar o disminuir el ángulo entre dos segmentos.



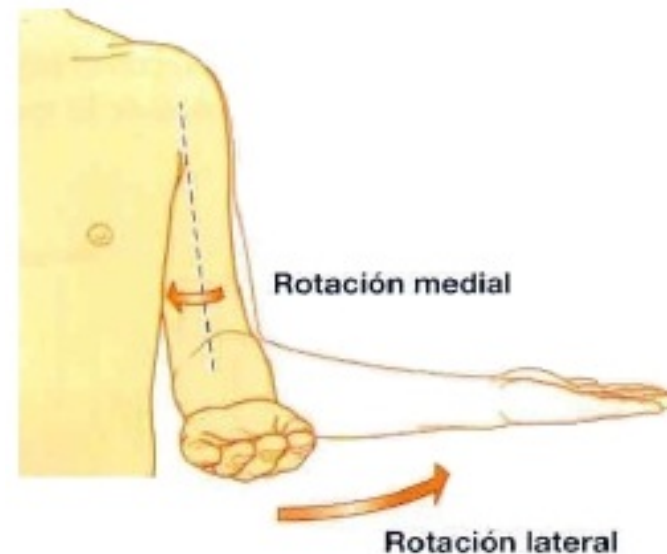
Extensión.- Movimiento opuesto a la flexión. Acción de desdoblar o aumentar el ángulo entre dos segmentos, apartándose uno del otro y disponiéndose en línea recta.



Movimiento de rotación

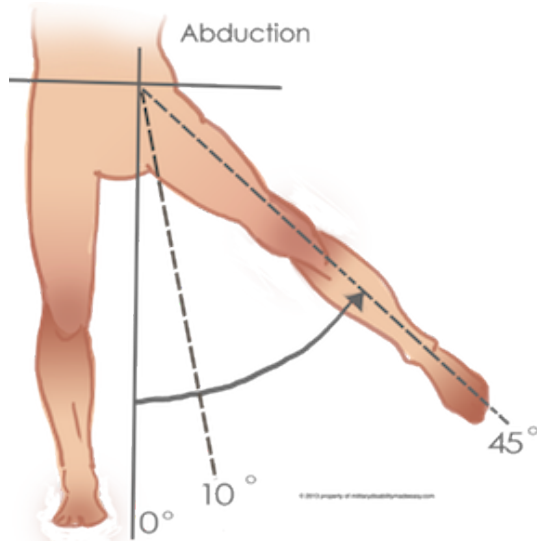


Movimiento alrededor de un eje central. Puede ser a la derecha o a la izquierda.



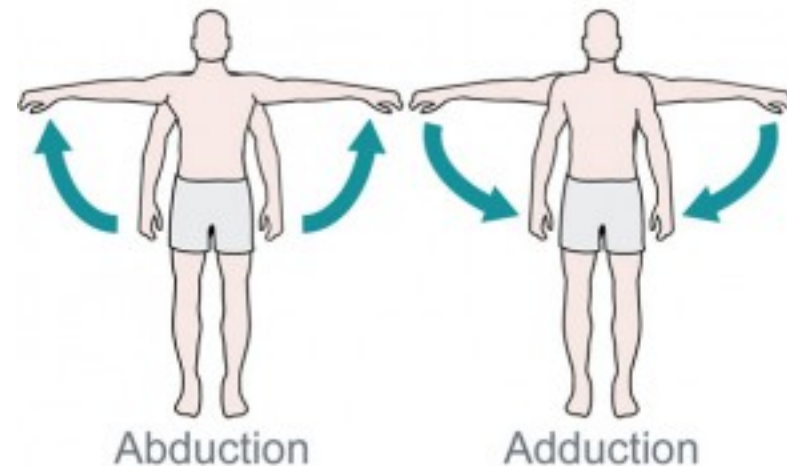


Movimiento de abducción y aducción



Abducción.-
Separación.
Movimiento de un
segmento hacia
fuera de la línea
media.

Aducción.- O
acercamiento.
Movimiento de un
segmento
hacia la línea media.

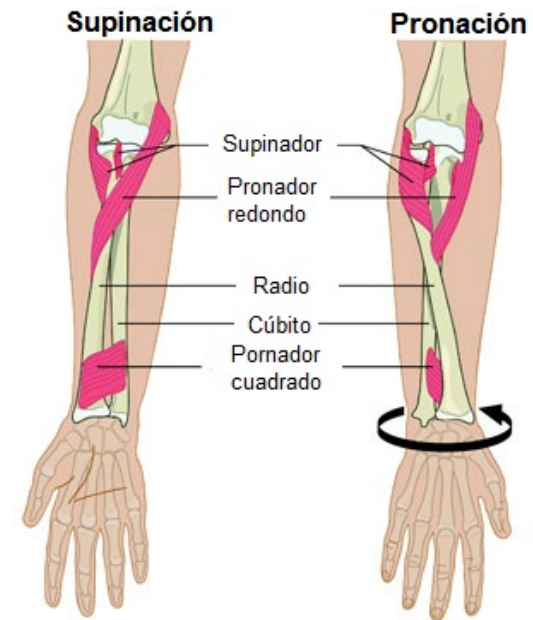
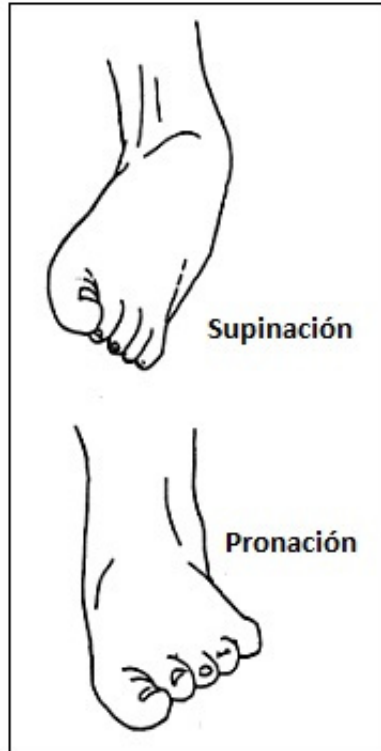




Movimiento de pronación y supinación



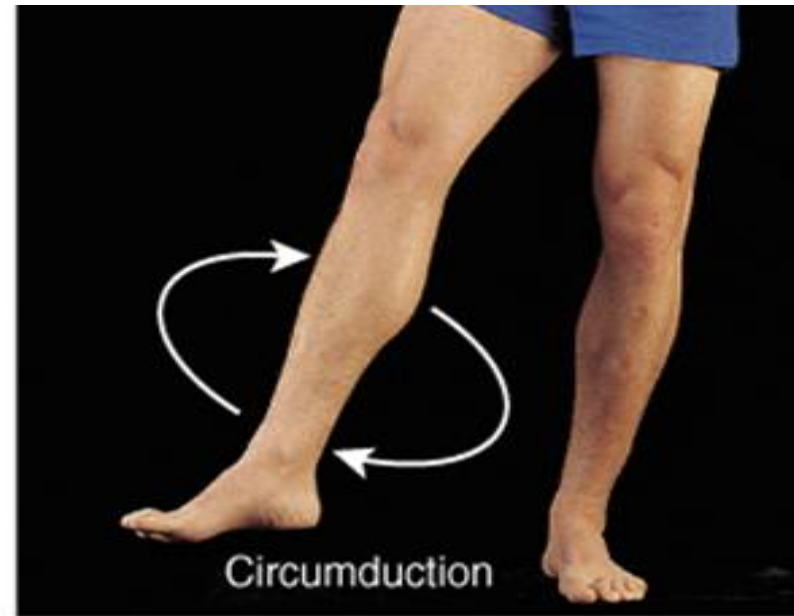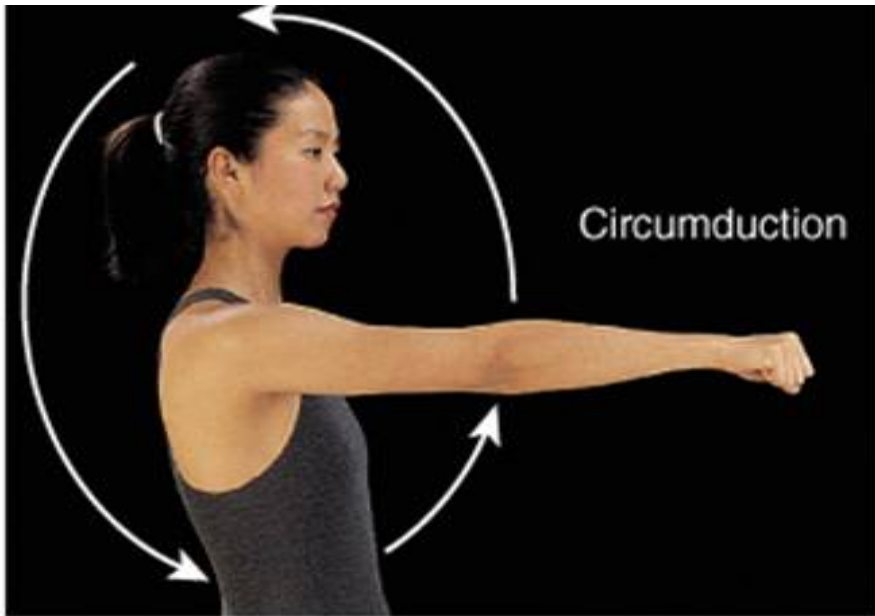
Supinación.- Movimiento del antebrazo que hace girar la mano de dentro afuera, presentando la palma de la misma hacia adelante.



Pronación.- Movimiento del antebrazo que hace girar la mano de afuera dentro, presentando la dorso de la misma hacia adelante.



Movimiento de circunducción



Movimiento de un segmento del cuerpo, de manera que su extremo distal describe un círculo.

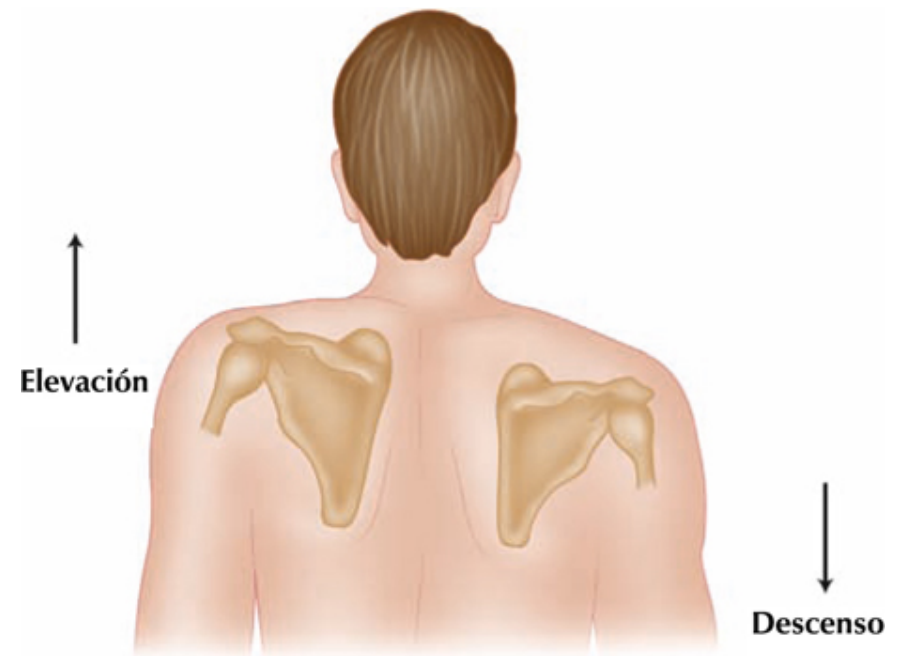


Movimiento de elevación y depresión



Elevación.-Levantar una parte del cuerpo.

Supinación.- Movimiento del antebrazo que hace girar la mano de dentro afuera, presentando la palma de la misma hacia adelante.





Bibliografía



(2015) Bowditch, Andrew; Bowditch, Matthew.

Visible body (Versión 7.4.01) [Software]

Recuperado de:

<https://www.visiblebody.com/es/anatomy-and-physiology-apps/human-anatomy-atlas>

(2017) Gómez Bernal, Eduardo.

Tópicos médicos forenses.

Editorial SISTA. México.