

**UNIVERSIDAD AUTONOMA DEL ESTADO DE MEXICO  
FACULTAD DE MEDICINA  
COORDINACIÓN DE INVESTIGACIÓN Y ESTUDIOS AVANZADOS  
DEPARTAMENTO DE ESTUDIOS AVANZADOS  
COORDINACIÓN DE LA ESPECIALIDAD EN  
IMAGENOLOGÍA DIAGNOSTICA Y TERAPEÚTICA  
DEPARTAMENTO DE EVALUACIÓN PROFESIONAL**



**“HALLAZGOS EN ECOGRAFÍA DOPPLER CAROTIDEO EN PACIENTES CON  
ENFERMEDAD CEREBROVASCULAR ISQUÉMICO EN CENTRO MEDICO  
ISSEMYM TOLUCA”**

**CENTRO MEDICO ISSEMYM LIC. ARTURO MONTIEL ROJAS  
PROTOCOLO DE PROYECTO TERMINAL  
PARA OBTENER EL DIPLOMA DE ESPECIALISTA EN:  
IMAGENOLOGÍA DIAGNÓSTICA Y TERAPEÚTICA  
PRESENTA  
M.C. LAURA YADIRA ADAME LINARES**

**DIRECTOR DE PROTOCOLO DE TRABAJO TERMINAL  
E. EN RAD. OLIVER YEMEN DOMÍNGUEZ FLORES**

**CO-DIRECTOR DE PROYECTO  
DR. EN C. ALBERTO ERNESTO HARDY PÉREZ**

**TOLUCA, ESTADO DE MEXICO, 2020.**

## TÍTULO

**“HALLAZGOS EN ECOGRAFÍA DOPPLER CAROTIDEO EN PACIENTES CON ENFERMEDAD CEREBROVASCULAR ISQUÉMICO EN CENTRO MEDICO ISSEMYM TOLUCA EN EL PERIODO DE ENERO 2019 A ENERO 2020”**

INDICE	
Resumen	5
Abstract	6
I Marco teórico.	
I.1.1 Anatomía vascular cerebral	7
I.1.2 Definición.	10
I.1.3 Epidemiología.	10
I.1.4 Factores de riesgo	10
I.1.5 Etiopatogenia	11
I.1.6 Diagnostico	11
I.1.7 Manifestaciones clínicas	12
I.1.8 Criterios Diagnósticos	13
I.1.9 Evaluación radiológica	13
I.1.9.1 Parámetros técnicos adecuados	14
I.1.9.2 Parámetros que deben analizarse en el estudio de la estenosis carotídea.	18
I.1.10 Tratamiento	21
II Planteamiento del problema.	22
II.1 Pregunta de investigación	23
III Justificación.	23
IV Hipótesis.	23
V Objetivos.	24
VI Método.	25
VI.1 Tipo de estudio.	25
VI.2 Diseño de estudio.	26
VI.3 Variables.	26
VI.4 Conceptualización y operacionalización de las variables	27
VI.5 Instrumento de recolección de datos	27
VI.6 Desarrollo del proyecto.	27
VI.7. Diseño de análisis estadístico	28
VI.8 Presupuesto y financiamiento	28
VI.9 Implicaciones éticas	29
VII. Resultados.	29
VIII. Discusión.	30
IX. Conclusión	40
X. Recomendaciones	40
XI. Bibliografía	41
XII. Anexos	44

## Resumen

**Introducción:** El evento cerebral isquémico es la tercera causa de muerte y la mayor causa individual de discapacidad, su alta mortalidad se ha incrementado en los últimos años, particularmente en menores de 65 años. La enfermedad aterosclerótica es una de las causas más frecuentes de isquemia cerebral, el ultrasonido de vasos del cuello es el principal método para el diagnóstico de aterosclerosis carotídea y con ello el reconocimiento de características ecográficas condicionantes. En el presente estudio se pretende determinar los hallazgos en el ultrasonido Doppler carotídeo en pacientes con diagnóstico de evento cerebral vascular isquémico confirmados por tomografía simple de cráneo.

**Objetivo:** Describir los principales hallazgos por ultrasonido Doppler carotídeo en pacientes con diagnóstico de evento vascular cerebral isquémico en Centro Médico ISSEMyM Toluca

**Justificación.** Este estudio está enfocado en reconocer los principales hallazgos patológicos que se correlacionan con la presencia de evento vascular de tipo isquémico por tomografía. Con ello, colaborar para que estos sean utilizados como predictores de riesgo en población del Centro Médico ISSEMyM Toluca.

**Material y métodos:** Diseño del estudio. El presente estudio es observacional, descriptivo, retrospectivo, transversal. Se llevará a cabo dentro de las instalaciones del Hospital Centro Médico ISSEMyM Toluca en el servicio de Radiología e Imagen.

**Resultados:** De los pacientes evaluados el 50% fue del sexo femenino y el otro 50% fue del sexo masculino. En 26.2% de los pacientes revisados se corroboró la presencia de placas de ateroma, la característica de la placa con mayor frecuencia documentada en este estudio fueron las placas estables, las fibrosas homogéneas y homogéneas cálcicas. El grosor de intima media que con mayor frecuencia presentó el universo

**Conclusiones:** El ultrasonido Doppler carotídeo es un método de estudio esencial en la evaluación del paciente con evento cerebral isquémico. Se observaron estenosis menores al 50% en el desarrollo de enfermedad cerebral, las placas estables al igual que las inestables deben ser consideradas como factor de riesgo y el grosor de intima-media entre 0.9-1.1 como parámetro en nuestra población para riesgo de evento cerebral isquémico.

## Abstract

**Introduction:** The ischemic brain event is the third cause of death and the greatest individual cause of disability, its high mortality rate has increased in recent years, particularly in those under 65 years of age. Atherosclerotic disease is one of the most frequent causes of cerebral ischemia; ultrasound of the neck vessels is the main method for the diagnosis of carotid atherosclerosis and with it the recognition of determining ultrasound characteristics. The present study aims to determine the findings in the carotid Doppler ultrasound in patients with a diagnosis of ischemic cerebral vascular event confirmed by simple skull tomography.

**Objective:** To describe the main findings by carotid Doppler ultrasound in patients with a diagnosis of ischemic cerebrovascular event at the ISSEMyM Toluca Medical Center.

**Justification.** This study is focused on recognizing the main pathological findings that are correlated with the presence of an ischemic vascular event by tomography. With this, collaborate so that these are used as predictors of risk in the population of the ISSEMyM Toluca Medical Center.

**Material and methods:** Study design. The present study is observational, descriptive, retrospective, cross-sectional. It will take place within the facilities of the Hospital Centro Médico ISSEMyM Toluca in the Radiology and Imaging service.

**Results:** Of the evaluated patients, 50% were female and the other 50% were male. In 26.2% of the patients reviewed, the presence of atheroma plaques was confirmed. The plaque characteristic with the highest frequency documented in this study was stable, fibrous, and homogeneous calcium plaques. The thickness of intima media that the universe presents most frequently

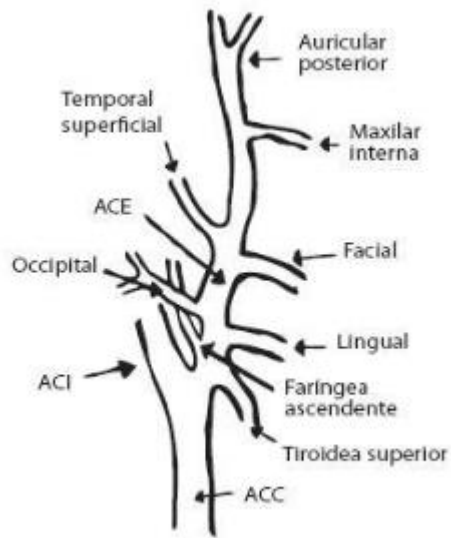
**Conclusions:** Carotid Doppler ultrasound is an essential study method in the evaluation of the patient with an ischemic brain event. Stenosis of less than 50% was observed in the development of brain disease, stable plaques as well as unstable plaques should be considered a risk factor and intima-media thickness between 0.9-1.1 as a parameter in our population for risk of brain event ischemic.

## **I Marco teórico**

### **I.1.1 Anatomía vascular cerebral**

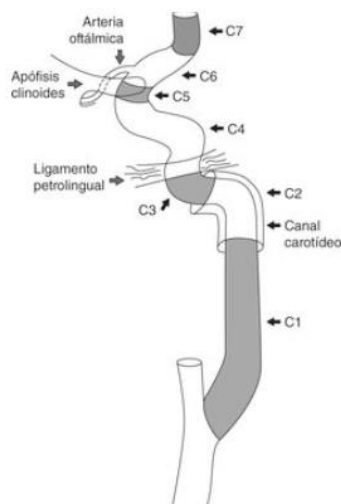
El aporte sanguíneo del sistema nervioso central deriva de tres grandes vasos que surgen del arco aórtico, son el tronco arterial braquiocefálico, arteria carótida común izquierda y arteria subclavia izquierda. El tronco braquiocefálico asciende aproximadamente 4-5 cm, dividiéndose en arteria carótida común y subclavia derecha a la altura de del borde superior de la articulación esternoclavicular ipsilateral. Las arterias carótidas comunes no tienen ramas, se dividen en arteria carótida interna y externa a la altura del borde superior del cartílago tiroides.<sup>1</sup>

La arteria carótida externa tiene ocho ramas, las cuales irrigan usualmente segmentos extracraneales, estas son: arteria tiroidea superior, faríngea ascendente, lingual, facial, occipital, auricular posterior, temporal superficial y arteria maxilar.<sup>1</sup>



1

La arteria carótida interna se extiende por detrás de la arteria carótida externa después de su origen y asciende en el cuello dentro de la vaina carotídea. Dentro de la clasificación de Bouthillier, que es la utilizada por neurocirujanos, neurorradiólogos y neurólogos, existen siete segmentos los cuales son: cervical (S1), petroso (S2), lacerum (S3), cavernoso (S4), clinoides (S5), oftálmico (S6) y comunicante (S7).<sup>1</sup>

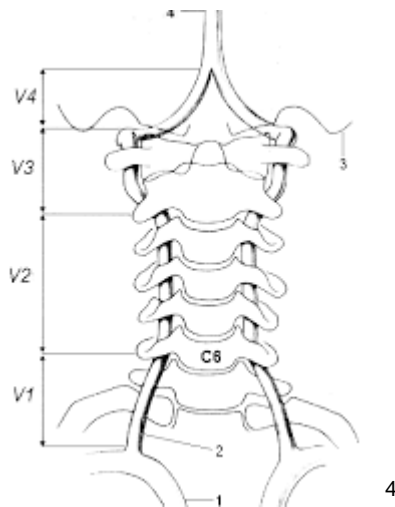


2

### Arterias vertebrales.

Se originan de las arterias subclavias, sin embargo, pueden tener su origen directamente del cayado aórtico hasta en el 5% de los casos. Tiene cuatro segmentos principales: Segmento extraóseo (V1), foraminal (V2), extraespinal (V3) y segmento intradural (V4).<sup>2</sup>

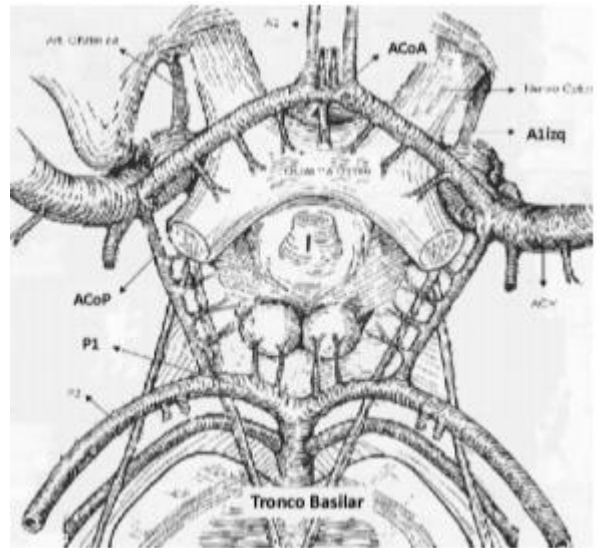
La arteria basilar es una arteria única que nace de la confluencia de las dos arterias vertebrales, se unen a nivel bulbo protuberancial, se dirige por el surco medio anterior y detrás del clivus para terminar en la cisterna interpeduncular y allí se divide en las dos arterias cerebrales posteriores.<sup>3</sup>



### Polígono de Willis

El polígono de Willis es un anillo vascular anastomótico que comunica la circulación carotídea con la circulación vertebrobasilar. En su formación participan la parte precomunicante (segmento A1) de las arterias cerebrales anteriores unidas por la arteria comunicante anterior; las arterias comunicantes posteriores, ambas ramas de la arteria carótida interna y además la parte precomunicante (segmento P1) de las arterias cerebrales posteriores (ACP) originadas a partir de la arteria basilar.<sup>4</sup>





### I.1.2 Definición.

La enfermedad carotídea aterosclerótica es un factor de riesgo importante para la enfermedad cerebrovascular y se define como la presencia de cualquiera de las siguientes características: una o más placas de ateroma, grosor de íntima-media  $\geq 1.2$  mm o estenosis carotídea  $\geq 50\%$  <sup>5</sup>

### I.1.3 Epidemiología.

Entre el 10-15% de los eventos cerebrales isquémicos son ocasionados por enfermedad carotídea. <sup>6</sup>

El evento vascular cerebral (EVC) es actualmente la tercera causa de muerte y la mayor causa individual de discapacidad importante en todo el mundo, se estima que cada año, más de 700,000 personas experimentan un accidente cerebrovascular nuevo o recurrente. En promedio alguien muere cada 4 minutos por esta causa. <sup>7</sup>

Datos de la Secretaría de Salud de México muestran que en nuestro país la tasa de mortalidad por EVC se ha incrementado a partir del año 2000, particularmente en

menores de 65 años. La aterosclerosis de grandes vasos es el mecanismo más frecuente de isquemia cerebral.<sup>8</sup>

#### **I.1.4 Factores de riesgo.**

Los factores de riesgo que predisponen a la formación de la placa ateromatosa carotídea son los mismos que llevan al compromiso aterosclerótico de otros vasos como por ejemplo de los vasos intracraneales, coronarios y de miembros inferiores, esos factores de riesgo son: la hipertensión arterial (HTA), la dislipoproteinemia, tabaquismo, diabetes mellitus, sedentarismo y obesidad. La extensión de las lesiones ateroscleróticas se correlaciona con el aumento de las concentraciones séricas de colesterol total, a expensas del C-LDL.<sup>9</sup>

#### **I.1.5 Etiopatogenia.**

La estenosis de la arteria carótida es un estrechamiento progresivo de la arteria carótida debido al desarrollo de aterosclerosis, caracterizada por un engrosamiento local de la pared arterial interior. Las placas carotídeas consisten en núcleo lipídico con infiltración de células inflamatorias cubiertas con una capa fibrosa. Una cubierta fibrosa típica consiste en lo siguiente: (1) cubierta fibrosa compuesta de células musculares lisas, pocos leucocitos, tejido conectivo denso que contiene elastina, fibrillas de colágeno, proteoglicanos y una membrana basal; (2) un área celular debajo que consiste en una mezcla de macrófagos, células musculares lisas y linfocitos T; y (3) un núcleo necrótico más profundo que contiene restos celulares, lípidos, cristales de colesterol y depósitos de calcio. Con el tiempo, la placa puede agrandarse y producir estrechamiento en la arteria carótida. Las placas vulnerables son más susceptibles a la ruptura cuando la capa fibrosa se adelgaza. La inflamación de la cubierta fibrosa ocurre con mayor probabilidad en la placa no calcificada, lo que sugiere que la calcificación es un marcador de estabilidad.<sup>10</sup>

### **I.1.6 Diagnostico.**

Dentro de las recomendaciones para la evaluación de pacientes que han presentado un accidente cerebrovascular, se indica la realización de una ecografía Doppler de vasos de cuello, idealmente dentro de la primera semana de la presentación de los síntomas.<sup>11</sup>

La ecografía dúplex que combina imágenes de alta resolución y análisis de espectro Doppler ha demostrado ser un medio no invasivo, preciso y rentable para detectar y evaluar la enfermedad carotídea. Además de estimar el grado de estenosis, la mayor ventaja de la ecografía es su capacidad para caracterizar la placa e identificar placas con mayor riesgo de embolización.<sup>12</sup>

El riesgo de placa aterosclerótica carotídea se evalúa principalmente midiendo la estenosis luminal arterial. Estudios anteriores han demostrado que el núcleo necrótico rico en lípidos, la hemorragia intraplaca y la cubierta fibrosa delgada / rota en arterias carótidas sintomáticas o asintomáticas con estenosis del 30% al 99% se asociaron significativamente con eventos cerebrovasculares. El riesgo de recurrencia luego de un evento vascular cerebral es alto en pacientes con estenosis carotídeas superiores al 70%.<sup>13</sup>

### **1.1.7 Manifestaciones clínicas**

La enfermedad cerebrovascular de origen isquémico es una entidad nosológica cuyas manifestaciones clínicas varían según la localización topográfica de la lesión arterial y como todo proceso patológico estará íntimamente relacionada con el mecanismo fisiopatológico que en ella se produce. Para establecer el diagnóstico clínico es necesario realizar un minucioso interrogatorio acompañado de una exploración neurovascular cuidadosa, ambas herramientas pueden resultar de una utilidad incalculable en la orientación diagnóstica.<sup>14</sup>

En general las lesiones esteno-oclusivas extracraneales se expresan clínicamente por eventos de déficit neurológicos transitorios y repetitivos, en el territorio vascular correspondiente, hasta que llegue a instaurarse el infarto isquémico con secuelas neurológicas que suelen ser irreversibles. De los accidentes vasculares transitorios el 50 % terminan en un accidente vascular definitivo en el término de un año.<sup>15</sup>

El cuadro clínico más frecuente es el accidente isquémico transitorio en el territorio carotídeo considerando que en el 65 % de los casos la estenosis significativa está localizada en la bifurcación carotídea, y que la estenosis u oclusión aterosclerótica causa alrededor del 30 % de la isquemia cerebrovascular; dichos eventos isquémicos tienen traducción ocular en forma de amaurosis fugaz unilateral (ceguera monocular) o a nivel cerebral como una disfasia motora breve, una hemiparesia, una hemiparestesia, crisis que pueden desencadenarse tras un esfuerzo como el estornudo, tos, cambios posturales bruscos, entre otros.<sup>15</sup>

### I.1.8 Criterios diagnósticos

El ultrasonido Doppler de los vasos arteriales del cuello (modo B + Doppler color) es "operador dependiente", en manos expertas puede alcanzar sensibilidad y especificidad cercana al 95% en personas con estenosis moderadas a severas.<sup>16</sup>

Los criterios utilizados para diagnosticar una estenosis hemodinámicamente significativa ( $\geq 50\%$ ) y para calificar la gravedad de la estenosis carotídea se basaron en criterios publicados previamente por la Universidad de Washington (Criterios de Strandness).<sup>17</sup>

Criterios modificados de la Universidad de Washington para enfermedad carotídea			
Porcentaje de estenosis	Ensanchamiento espectral	Pico de velocidad sistólica	Velocidad diastólica final
< 30%	Mínimo	< 120 cm/s	
30 - 49%	Presente	< 120 cm/s	
50-79%	Presente	> 120 cm/s	< 140 cm/s
80-99%	Ausente	> 120 cm/s	> 140 cm/s
Oclusión	No hay señal	No hay señal	No hay señal

17

El ultrasonido permite clasificar la placa carotídea respecto a su ecogenicidad, textura y superficie. El diagnóstico de estenosis carotídea por Doppler pulsado aporta información hemodinámica acerca de la lesión obstructiva por hallazgos directos e indirectos. Los hallazgos directos son los fenómenos locales de alta velocidad y turbulencia espectral generados por la estenosis <sup>18</sup>

### **I.1.9 Evaluación radiológica.**

El protocolo estándar para el Doppler carotídeo incluye el examen de la arteria carótida común, los segmentos extracraneales de la arteria carótida interna (ACI), arteria carótida externa (ECA) y arteria vertebral (VA) mediante análisis espectral y modo B.

19

Los parámetros hemodinámicos más utilizados para cuantificar el grado de estenosis son la velocidad sistólica máxima (VSM), también denominada velocidad de pico sistólico y la velocidad diastólica final (VDF). Los cambios de la velocidad de flujo en el punto de máxima estenosis arterial constituyen los denominados signos directos, que son los más empleados en la cuantificación del grado de estenosis. Los signos indirectos hacen referencia a los cambios hemodinámicos que se observan en la arteria carótida común (ACC), en el segmento postestenótico de la ACI extracraneal, o en la circulación intracraneal como consecuencia de la estenosis carotídea, y cuya alteración indica la presencia de una estenosis hemodinámicamente significativa u oclusión. Los parámetros más utilizados en la valoración de la estenosis carotídea, de acuerdo con los estudios de validación publicados en la literatura, se recogen en la tabla 1. <sup>20</sup>

Tabla 1.

Grado de estenosis (%)	Parámetros primarios		Parámetros adicionales	
	ICA PSV (cm / seg)	Estimación de placa (%) *	Relación ICA / CCA PSV	ICA EDV (cm / seg)
Normal	<125	Ninguna	<2.0	<40
<50%	<125	<50	<2.0	<40
50% a 69%	125 a 230	≥ 50	2.0 a 4.0	40 a 100
≥ 70% pero menos que cerca de la oclusión	> 230	≥ 50	> 4.0	> 100
Oclusión cercana	Alto, bajo o indetectable	Visible	Variable	Variable
Oclusión total	Indetectable	Luz visible, no detectable	No aplica	No aplica

20

### I.1.9.1 Parámetros técnicos adecuados.

El cambio de la frecuencia Doppler es el resultado de la diferencia entre la frecuencia transmitida y la reflejada, y se define por la siguiente ecuación:

$$F = 2f \cdot v \cdot \cos a/c: ^{21}$$

donde F es la frecuencia Doppler, f es la frecuencia de transmisión del ultrasonido, v la velocidad de las células sanguíneas (reflectores), a (también conocido como ángulo Doppler) es el ángulo formado entre el haz ultrasónico y la dirección del flujo sanguíneo, y c es la velocidad del sonido en el tejido (1540 m/s).<sup>21</sup>

Dado que se asume que la frecuencia del ultrasonido transmitido y la velocidad del sonido en el tejido permanecen constantes durante el registro, la frecuencia Doppler es directamente proporcional a la velocidad de los glóbulos rojos y al coseno del ángulo Doppler. <sup>21</sup>

Angulo Doppler: Como hemos visto anteriormente, el ángulo a afecta a las frecuencias obtenidas. Con un ángulo Doppler de 0° se alcanza la frecuencia Doppler máxima ya que el coseno de 0° es 1. A la inversa, no se registrará ningún cambio de frecuencia (ningún flujo) si el ángulo de Doppler es 90 ° ya que el coseno de 90° es 0. Es decir, si la sangre se mueve perpendicularmente al transductor, el flujo no se detecta porque no provoca ningún cambio en la frecuencia Doppler. <sup>21</sup>

La orientación de las arterias carótidas puede variar de un paciente al otro; por lo tanto, el operador deberá alinear el ángulo Doppler al vector de flujo de la sangre aplicando la corrección de ángulo. El ángulo Doppler no debería exceder de 60°. En caso contrario, las medidas probablemente serán inexactas.<sup>21</sup>

Volumen de muestra: En una arteria normal, la posición óptima de la caja del volumen de muestra es en el centro del vaso, donde el flujo es laminar, y paralela a su pared. En una arteria patológica debería situarse paralela a la dirección del flujo de sangre. En ausencia de placas parietales, la caja de volumen no debería ser colocada sobre las curvas agudas de una arteria tortuosa, ya que podrían obtenerse velocidades falsamente elevadas. Si el volumen de muestra se localiza muy cerca de la pared del vaso, se producirá un ensanchamiento artificial del espectro.<sup>21</sup>

Ensanchamiento espectral: es el resultado de la turbulencia en el flujo sanguíneo. Por otra parte, un ensanchamiento artefactual puede deberse a un ángulo Doppler alto, a una caja de volumen de muestra demasiado grande (> 3.5 mm.) ó localizada cerca de la pared del vaso, ó bien a un alto ajuste de la ganancia Doppler. Se recomienda que el tamaño de la caja se sitúe entre 2 y 3 mm. Si es demasiado pequeño (<1.5 mm.), es posible que no pueda detectarse señal Doppler. Por el contrario, un tamaño grande favorece la identificación de flujo filiforme o la tentativa de obtener una señal Doppler por detrás de una placa calcificada.<sup>21</sup>

Ganancia Doppler: Una fuente significativa de error es el empleo de una ganancia inadecuada. Esta circunstancia puede generar una diferencia significativa en la velocidad máxima obtenida. Debe reducirse la ganancia de modo que la onda Doppler alcance el pico blanco en su parte más brillante, como se muestra en la parte central de la figura 2. Es también importante asegurar que el monitor está correctamente calibrado en brillo y contraste para no omitir señales de bajo nivel.<sup>21</sup>

Posicionamiento del caliper: Se muestra la correcta colocación del caliper para asegurar la estandarización de las medidas en distintos casos. En el primer caso (A),

el pico de la onda esta retrasada. Debe usarse el valor máximo de todo el pico sistólico. El segundo caso (B) muestra la presencia de turbulencias en el punto máximo, por ejemplo, debido a enfermedad proximal leve; el cursor debería colocarse en el máximo del pico sistólico subyacente, y no en la parte alta de las turbulencias. El tercer caso (C) indica la colocación correcta del cursor para medir la velocidad diastólica final. Deberemos ignorar cualquier pequeño descenso de velocidad inmediatamente antes del pie del siguiente pico sistólico (figura 1).<sup>21</sup>

Figura 1



### Parámetros de Doppler color

Escala de velocidad: La escala de velocidad es el parámetro más importante del estudio Doppler color. Se trata de un rango de velocidades definido por el operador, que requiere un ajuste análogo al del nivel y anchura de ventana de una imagen de escala de grises. No es sinónimo de la frecuencia de repetición de pulso (PRF en sus siglas en ingles), pero está relacionado con ella, de modo que el aumento de la escala de la velocidad aumenta el PRF y viceversa. Si la velocidad del flujo sanguíneo excede la mitad del PRF (límite de Nyquist), entonces la dirección y la velocidad son mostradas de forma inexacta y el flujo parece cambiar la dirección (*aliasing*).<sup>22</sup>

Si la escala de color de la velocidad se sitúa por debajo de la velocidad media de la sangre, el *aliasing* (solapamiento) hace imposible identificar el flujo turbulento de alta velocidad asociado a una estenosis importante. A la inversa, si la escala se coloca



considerablemente por encima que la velocidad media del flujo, el *aliasing* puede desaparecer y dificultar la identificación de la estenosis.<sup>22</sup>

En una suboclusión, la velocidad puede ser más lenta que los límites habituales de la escala, causando un falso positivo de oclusión. En este caso, el área de interés debería ser reevaluada utilizando un límite de velocidad muy bajo (<10 cm/s). Si con este ajuste no se identifica flujo, se recomienda realizar otros estudios de imagen (angio-TC o angiografía por RM) para diferenciar estenosis crítica de obstrucción completa.<sup>22</sup>

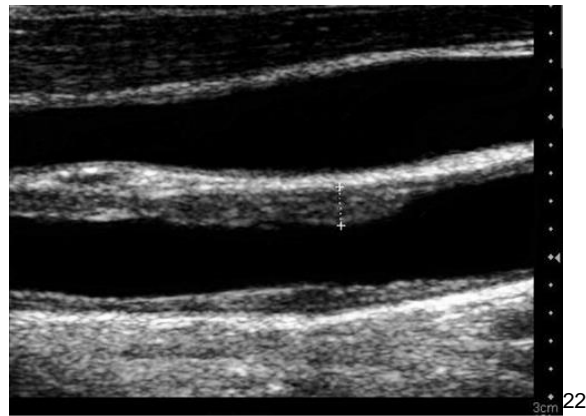
**Ganancia de Color:** La ganancia de color deberá ser ajustada de modo que el color alcance la superficie íntima del vaso. Si el ajuste es demasiado bajo, es probable que no se detecte un flujo filiforme. Si se aplica una ganancia demasiado alta, el color “invade” la pared y tejidos circundantes limitando la visualización de la placa parietal y pudiendo condicionar una mala alineación del ángulo con la dirección real del flujo.<sup>22</sup>

### **I.1.9.2 Parámetros que deben analizarse en el estudio de la estenosis carotídea**

#### **Espesor Intima-Media**

El grosor de la íntima-media de las arterias carótidas extracraneales es un índice medible de la presencia de aterosclerosis. Se cree que el grosor íntima-media de la CCA está asociado con factores de riesgo de accidente cerebrovascular. Las mediciones del grosor íntima-media deben obtenerse de una imagen en escala de grises, no de una imagen Doppler en color. Recomendamos el uso de más alta frecuencia lineal transductores (> 7 MHz) con el compuesto y la imagen armónica para reducir los artefactos de campo cercano. Se pueden obtener mediciones del grosor íntimo-medio en la pared cercana o lejana del CCA, el bulbo y el ICA. Sólo la íntima (capa ecogénica) y la media (capa de eco-pobres) están incluidos en la medición (Figura 2). Un grosor íntima-media de menos de 1 mm es normal.<sup>22</sup>

Figura 2.



### Morfología de placas

Un componente importante de la carótida estadounidense es documentar adecuadamente la ubicación, las características internas y los detalles de la superficie de la placa. La placa puede caracterizarse simplemente como homogénea o heterogénea. Placas homogéneas pueden ser fibroso (suave) o calcificado (duro) y tienen una arquitectura interna uniforme con un contorno de superficie lisa (Figura 3).<sup>22</sup>

Placas heterogéneas y placas ulceradas son inestables, con la posibilidad de ataques isquémicos transitorios embólicos y accidentes cerebrovasculares (Figura 4). Estas placas sintomáticas tienen menor contenido de calcio, pero mayores cantidades de hemorragia intraplaca y lípidos, lo que las hace parecer hipoecoicas. <sup>22</sup>

Figura 3.

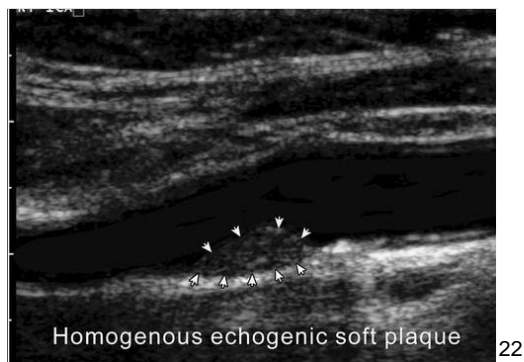
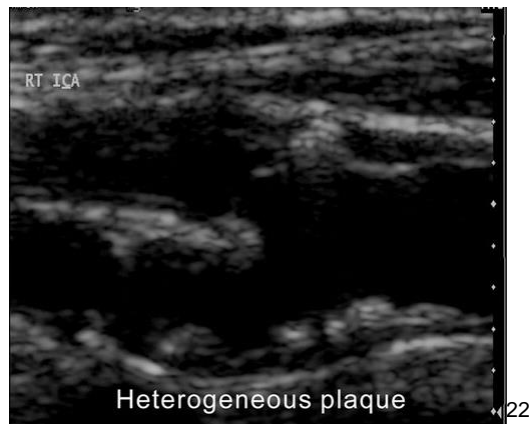
Figura 4



Las placas ulceradas pueden detectarse demostrando el flujo dentro de las depresiones de la placa en Doppler color. El flujo de color dentro de la superficie de la placa debe diferenciarse debido a la alta ganancia de color, el artefacto de movimiento, la escala de color baja o el artefacto de centelleo. <sup>22</sup>

Si la información de Doppler color y angio Power se pierde directamente detrás de una placa calcificada, el operador debe acceder a un segmento no calcificado. En el caso de que la placa de sombra sea circunferencial, el examen Doppler será limitado. En esta situación, se puede medir la longitud del segmento sombreado. Si el segmento de sombra es inferior a 1 cm y no se demuestra flujo turbulento más allá de la placa, es poco probable que haya una estenosis significativa (> 50%) detrás del segmento de sombra. Si el flujo amortiguado o turbulento se demuestra distal a la placa, se sospecha una estenosis apretada y se debe confirmar con otra modalidad de imagen. Si el segmento de sombra es mayor de 2 cm, el grado de estenosis es indeterminado y se recomiendan otras modalidades de imagen. <sup>23</sup>

#### ICA y estenosis CCA

El PSV de ICA y la presencia de placa en imágenes de Doppler en escala de grises o en color son parámetros primarios para la clasificación de la estenosis de ICA. Si el

grado de estenosis es indeterminado de acuerdo con los parámetros primarios, se tomarán en consideración parámetros adicionales que incluyen la relación ICA / CCA PSV y la velocidad diastólica final de ICA. <sup>23</sup>

Si el CCA es estenótico, el PSV del segmento no estenótico del CCA (punto A) próximo al segmento estenótico (punto B) también se puede medir para calcular la relación PSV del punto A del punto ICA / CCA y el punto BCA / punto CCA Una relación de PSV. <sup>23</sup>

Las características ecográficas de una estenosis ICA o CCA severa pueden incluir lo siguiente: PSV mayor de 230 cm / seg, una cantidad significativa de placa visible (reducción de  $\geq 50\%$  del diámetro del lumen en una imagen en escala de grises), aliasing de color a pesar de ajuste de escala ( $\geq 100$  cm / seg), ensanchamiento espectral, turbulencia postestenosis en imágenes Doppler a color y Doppler PW, artefacto de color en el tejido circundante de la arteria estenótica, velocidad diastólica final de más de 100 cm / seg, ICA / CCA relación de PSV de 4,0 o mayor. <sup>23</sup>

### **I.1.10 Tratamiento**

La endarterectomía carotídea es un procedimiento quirúrgico para extraer la placa de la arteria carótida, reduciendo así el riesgo de accidente cerebrovascular al agrandar la luz y al eliminar un posible nido de émbolos. Para las carótidas sintomáticas, establecieron que la endarterectomía carotídea como el tratamiento de elección. <sup>24</sup>

Dos estudios se diseñaron para evaluar la conducta quirúrgica en pacientes sintomáticos: NASCET (The north american symptomatic carotid endarterectomy trial) y ECST (European carotid surgery trial). NASCET comparó el diámetro de la estenosis con el diámetro del vaso inmediatamente distal y ECST comparó el diámetro de la estenosis con el diámetro del vaso en el lugar de la estenosis. En ambos estudios la cirugía fue superior que el mejor de los tratamientos médicos. <sup>25</sup>

El método ECST da como resultado mayores grados de estenosis y, por lo tanto, la conversión a NASCET y viceversa se ha establecido, de acuerdo con la fórmula de conversión conocida:  $NASCET\% = (ECST-40)\% / 0.6$  y  $ECST\% = 40 + (0.6 \times NASCET\%)$ . Los resultados iniciales del NASCET informaron un efecto beneficioso significativo de la endarterectomía carotídea en pacientes con estenosis de la arteria carótida de alto grado (70-99%), mientras que para pacientes con estenosis <70%, el ensayo reveló un beneficio modesto en pacientes seleccionados (con grado de estenosis 50-69%).<sup>25</sup>

## **II Planteamiento del problema**

El accidente cerebrovascular es la principal causa de discapacidad en los países en desarrollo, esto demuestra la necesidad de información epidemiológica sobre posibles causas en nuestra región. En México las principales causas de evento vascular cerebral isquémico en orden decreciente son el cardioembolismo, la enfermedad de pequeños vasos y la aterosclerosis de grandes arterias, aunque en 36% de los casos no puede determinarse un origen.

Los estudios solicitados para establecer las causas del evento vascular cerebral deben realizarse de forma precoz, pero no deben retrasar el tratamiento general y específico. Se recomienda eco-Doppler carotideo y vertebral para la evaluación de los vasos de cuello en un lapso de una semana posterior al evento cerebrovascular.

En México alrededor del 25 % de los pacientes con isquemia cerebral transitoria puede tener enfermedad carotídea. CARMELA ( cardiovascular risk factor multiple evaluation in latin america) es el primer estudio poblacional que evidencio correlación positiva entre el grosor del complejo intima-media y los factores de riesgo presentes.

Por lo anterior la detección de placas de ateromatosas carotideas, la identificación del grado de estenosis que produce y su caracterización por ultrasonido en escala de grises y Doppler color, es de vital importancia para obtener una herramienta epidemiológica en el diagnóstico de enfermedad vascular cerebral isquémica. El evento vascular cerebral es de las primeras causas de incapacidad, por lo tanto, determinar las características en el Doppler carotideo e identificar los hallazgos causantes de esta patología es importante para utilizarlo además como protocolo en pacientes con riesgos.

## **II.1 Pregunta de investigación**

¿Cuáles son los principales hallazgos en ultrasonido Doppler carotideo en los pacientes con evento vascular isquémico en Centro Médico ISSEMyM Toluca del periodo de enero 2019 a enero del 2020?

## **III. Justificación**

La estenosis carotídea es un importante factor de riesgo de accidente cerebrovascular isquémico, de los mecanismos involucrados es la embolia de residuos ateroscleróticos o de material trombótico procedente de la placa hacia la vasculatura cerebral.

El Doppler carotideo es la modalidad de elección para el triage, diagnóstico y monitoreo de casos de enfermedad ateromatosa, es un examen dependiente del operador que requiere una buena comprensión de la física Doppler y la fisiología hemodinámica.

Es importante reconocer las características ecográficas que condicionan y predisponen eventos cerebrales isquémicos, como en el proyecto donde se pretende encontrar los principales hallazgos patológicos que se correlacionan con el evento

vascular de tipo isquémico. Con ello, colaborar para que estos sean utilizados como predictores de riesgo en población del Centro Médico ISSEMyM Toluca.

#### **IV. Hipótesis**

Los principales hallazgos en ultrasonido Doppler carotideo en los pacientes con evento vascular isquémico en Centro Médico ISSEMyM Toluca del periodo de enero 2019 a enero del 2020, serán similares a los reportados en la bibliografía consultada para este trabajo.

#### **V. 1 Objetivos generales**

Describir los principales hallazgos por ultrasonido Doppler carotideo en pacientes con diagnóstico de evento vascular cerebral isquémico en Centro Médico ISSEMyM Toluca.

#### **V.2 Objetivos específicos**

Identificar expedientes con diagnóstico radiológico de evento vascular isquémico por tomografía de cráneo y Doppler carotideo.

Determinar la frecuencia y características de las placas de ateroma en pacientes con diagnóstico de evento vascular cerebral en Centro Médico ISSEMyM Toluca.

Identificar el grado de estenosis relacionado con el desarrollo de evento vascular cerebral en pacientes del Centro Médico ISSEMyM Toluca.

Correlacionar la relación del grosor intima-media con la aparición de evento vascular cerebral en pacientes del Centro Médico ISSEMyM Toluca.

## **VI Método**

### **VI.1. Tipo de estudio**

Estudio de tipo observacional, descriptivo, retrospectivo, transversal.

### **Criterios para la selección de expedientes**

#### **Criterios de inclusión:**

- Pacientes con diagnóstico clínico y diagnóstico radiológico por tomografía axial computada de evento vascular cerebral isquémico en Centro Médico ISSEMyM Toluca.
- Pacientes con estudio de tomografía axial computarizada de cráneo completa con cortes a 1.25 mm.

#### **Criterios de exclusión:**

- Pacientes que no tengan criterios tomográficos de evento vascular cerebral isquémico.
- Pacientes con diagnóstico de evento cerebral hemorrágico.
- Pacientes con diagnóstico de fibrilación auricular.

#### **Criterios de eliminación:**

- Pacientes que durante el estudio no concluyeron el protocolo completo de ultrasonido Doppler carotideo.
- Pacientes que no tengan estudio de tomografía axial computada.



## **VI.2. Diseño de estudio**

### **Universo de trabajo**

- A. Descripción de la población: La población que será incluida en este trabajo serán pacientes con diagnóstico de evento cerebral vascular isquémico por tomografía axial computada.
- B. Ubicación de la población: Se incluirá a todos los pacientes enviados al servicio de Imagenología del Centro Médico ISSEMyM Toluca en el periodo comprendido de enero 2020 a enero 2021
- C. Tipo de muestra: Total no probabilística de conveniencia consecutiva y de cuota.
- D. Tamaño de muestra: Se incluirán a todos los pacientes con diagnóstico por tomografía axial computarizada de evento cerebral vascular isquémico y con ultrasonido Doppler carotideo.

## **VI.3 Variable de estudio**

Variable de interés: Principales hallazgos mediante ecografía Doppler carotideo en pacientes con diagnóstico de evento vascular cerebral isquémico en Centro Médico ISSEMyM Toluca.

Variables demográficas: edad y género.

#### **VI.4 Conceptualización y operacionalización de las variables**

Ver anexo 1

#### **VI.5 Instrumento de recolección de datos**

La revisión de los estudios se realizó en el servicio de radiología e imagen del Centro Médico ISSEMyM Toluca, tomando en cuenta los criterios de inclusión, exclusión y eliminación.

El presente estudio se revisó la libreta de registro de pacientes que acuden al servicio de ultrasonido del Centro Médico ISSEMyM Toluca en el periodo comprendido de enero 2019 a enero 2020, en el cual a través del sistema EMA se buscaron los pacientes con diagnóstico clínico de evento vascular cerebral tipo isquémico y cuenten con tomografía con hallazgos de evento cerebral isquémico, se revisaron los hallazgos en ultrasonido Doppler carotideo de cada uno de ellos.

Los hallazgos se registraron en la hoja de recolección de datos (Anexo 2).

#### **VI.6. Desarrollo del proyecto.**

Se revisaron estudios de ultrasonido Doppler carotideo con técnica basada en la literatura, los cuales se realizaron con equipo de la marca General Electric, LOGIQ P7 y transductor lineal multifrecuencia (4-13 MHz).

Las imágenes contenían barrido en escala de grises en posición transversal y longitudinal con transductor colocado anterior o detrás del musculo esternocleidomastoideo, medición del grosor íntima media, se observaron cuidadosamente la morfología de las placas (en caso de haberlas), se aplicó la modalidad Doppler color y espectral.

Para el grosor de la íntima-media, se amplió el haz de ultrasonido perpendicular a la arteria carótida, definiendo dos líneas, una correspondiente a la interfaz íntima-sangre y la otra a la interfaz media-adventicia. Las determinaciones se realizaron a 1 cm del bulbo carotideo, cuantificado en milímetros.

Se clasificaron las placas carotideas como homogéneas fibrosas, homogéneas cálcicas o heterogéneas, se aplicó la modalidad Doppler color para descartar vascularidad intraplaca o en la superficie de la placa.

En la valoración de la estenosis carotidea, se estimó el porcentaje de la luz arterial en cortes transversales, seleccionando la herramienta “measure” → “% de sten (área)”, con el primer caliper se selecciona el área total del vaso; con el segundo caliper se selecciona la luz residual, automáticamente el sistema dio la estimación de estenosis. En la valoración hemodinámica de los vasos valorados, se tomaron los valores del Doppler espectral, realizando cortes longitudinales al vaso, con angulación entre 45° y 60°, en donde se obtuvieron la variable de velocidad pico sistólico de arteria carótida común, externa, interna y arteria vertebral.

#### **VI.7 Diseño de análisis estadístico**

Los datos obtenidos se registraron en Microsoft Excel 365, luego para su análisis estadístico se utilizara el programa estadístico SPSS versión en ambiente Windows. Para el análisis de las variables cualitativas se describirán frecuencias absolutas y relativas. Para las variables cuantitativas y del procedimiento diagnóstico se utilizaron medidas de tendencia central y dispersión (media y desviación estándar).

#### **VI.8 Presupuesto y financiamiento.**

Para la realización de este estudio, se calculó un gasto aproximado de 8,500. 00 M.N. Los cuáles serán cubiertos por el tesista. La recopilación de la información se realizó por el médico residente a cargo del protocolo de investigación en los días de guardia y durante su rotación por el servicio de ultrasonido, sin implicar traslados a otras instituciones o gastos en viajes extras.

## VI.9 Implicaciones éticas.

Esta investigación retrospectiva cumple con los criterios de la Declaración de Helsinki, y los expuestos en las guías operacionales de los comités de ética, se mantendrá la confidencialidad del expediente radiológico de los pacientes, así como su privacidad, se someterá al comité de investigación del Centro Médico ISSEMyM Toluca para su aprobación y posterior realización.

## VII. Resultados

Se realizó una revisión de 205 tomografías de cráneo simples con diagnóstico por imagen de evento vascular cerebral de tipo isquémico, obteniendo un total de 42 pacientes con ultrasonido Doppler carotideo en el centro médico ISSEMyM del periodo Enero 2019 a Enero 2020. Se obtuvieron los siguientes datos:

De los pacientes los 42 pacientes incluidos 21 representan al sexo femenino y 21 del sexo masculino, lo que corresponde al 50% y 50% respectivamente, que fueron incluidos en el presente estudio.

<b>Sexo</b>		
	<b>FRECUENCIA</b>	<b>PORCENTAJE</b>
F	21	21
M	21	21
TOTAL	42	100

Tabla 1. Universo total de pacientes de acuerdo al género. CMIT 2020

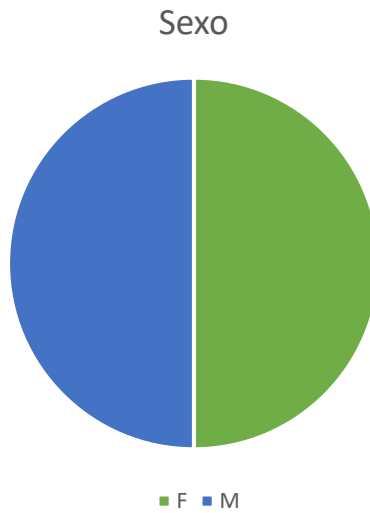


Gráfico 1. Universo del total de pacientes por género. CMIT 2020

La distribución de los pacientes por grupo de edad se presentó con el siguiente orden de frecuencia, más de 60 años que corresponde con 64%, de 51 a 60 años con 24%, de 41 a 50 años con 10% y un 2% de 31 a 40 años.

**Edad**

	<b>FRECUENCIA</b>	<b>PORCENTAJE</b>
21-30	0	0%
31-40	1	2%
41-50	4	10%
51-60	10	24%
MAS 60	27	64%
TOTAL	42	100%

Tabla 2. Distribución de la edad del universo total de pacientes. CMIT 2020

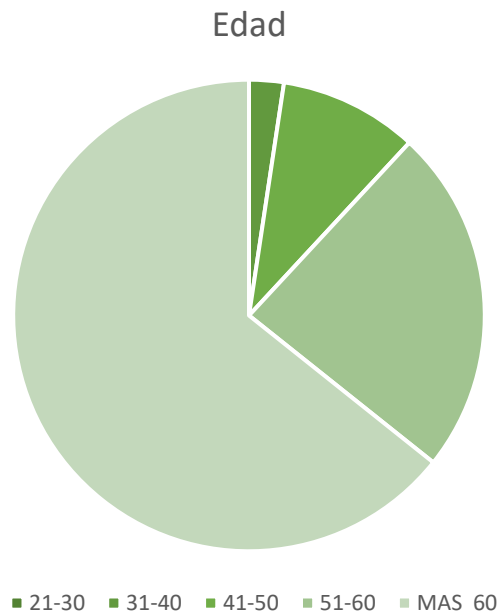


Gráfico 2. Universo del total de pacientes por género. CMIT 2020

De los 42 estudios de ultrasonido Doppler carotideo revisados, 23 presentaron placas de ateroma representando 73.8% del total de los estudios.

<b>Presencia de placa de ateroma</b>		
	<b>FRECUENCIA</b>	<b>PORCENTAJE</b>
SI	23	73.8
NO	19	26.2
TOTAL	42	100

Tabla 3. Pacientes con presencia de placas de ateroma. CMIT 2020

### Presencia de placa de ateroma

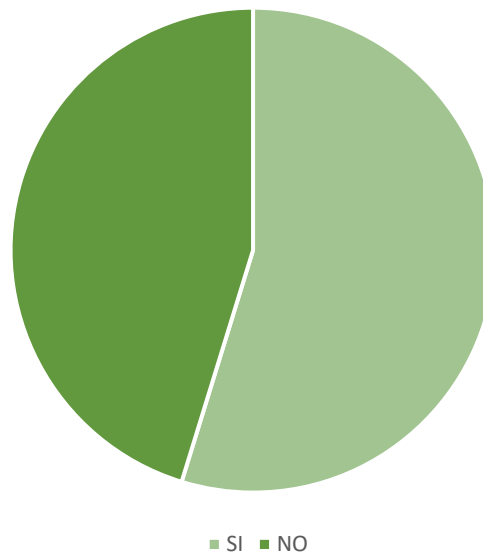


Gráfico 3. Pacientes con presencia de presencia de placas de ateroma. CMIT 2020

De los 23 pacientes con placa de ateroma 17 pacientes (74%) presentaron 1 placa, 6 pacientes (26%) 2 placas y ningún paciente presento más de 3 placas.

<b>Cantidad de placas</b>		
	<b>FRECUENCIA</b>	<b>PORCENTAJE</b>
1	17	74
2	6	26
MAS DE 3	0	0
TOTAL	23	100

Tabla 4. Número de placas que presentaron los pacientes. CMIT 2020

Cantidad de placas

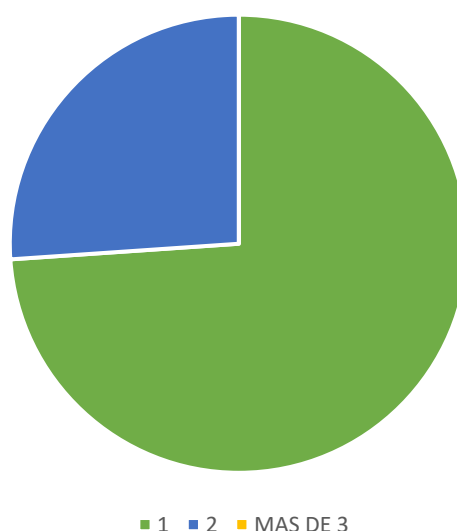


Gráfico 4. Número de placas que presentaron los pacientes. CMIT 2020

De los 23 pacientes que presentaron placas de ateroma, las características ecográficas encontradas fueron fibrosas homogéneas en 13 pacientes (41.9%), homogéneas cálcicas en 18 pacientes (58.1%) y las placas heterogéneas no se encontraron en ningún paciente.

Placa		
	FRECUENCIA	PORCENTAJE
Fibrosa homogénea	13	41.9
Homogénea cálcica	18	58.1
Heterogénea	0	0
TOTAL	31	100

Tabla 5. Características de las placas de ateroma. CMIT 2020



Características placa

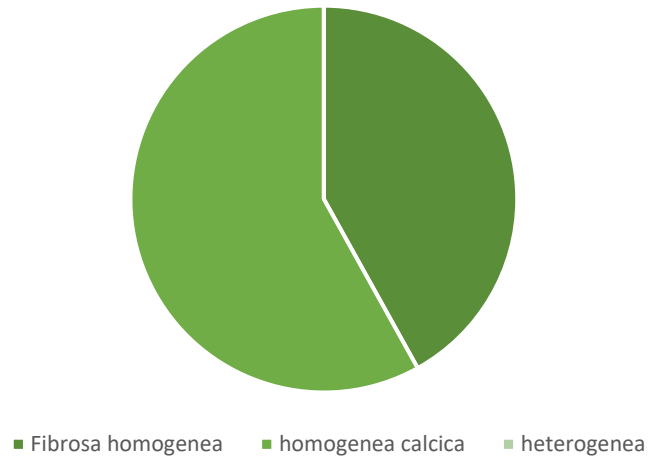


Gráfico 5. Característica de las placas de ateroma. CMIT 2020

De las 31 placas de ateroma encontradas, 13 se localizaron en el lado derecho y 18 en el lado izquierdo. La distribución por segmento valorado del lado derecho es la siguiente: 2 placas en arteria carótida común (15.4%), 10 placas en bulbo carotideo (77%) y 1 placa en arteria carótida externa (7.6%). No se encontraron en arteria carótida interna ni arteria vertebral. La distribución por segmento valorado del lado izquierdo es la siguiente: 1 placa en arteria carótida común (5.5%), 14 placas en bulbo carotideo (16.7%) y 3 placas en arteria carótida interna (16.7%). No se presentaron placas en arteria carótida externa ni arteria vertebral.

Localización

	FRECUENCIA	PORCENTAJE
ACC	2	15.4
BULBO	10	77
ACI	0	0
ACE	1	7.6
VERT	0	0
TOTAL	13	100

Tabla 6. Presencia de placas de ateroma por localización del lado derecho. CMIT 2020

Localización

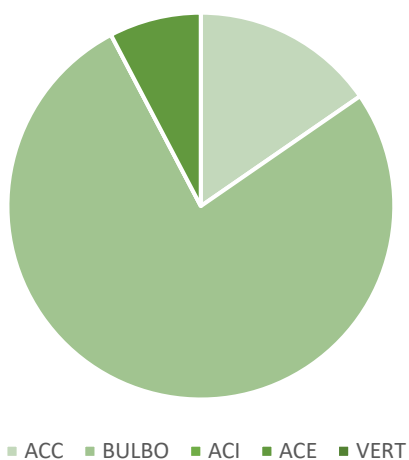


Gráfico 6. Presencia de placas de ateroma por localización del lado derecho. CMIT 2020

Localización

	FRECUENCIA	PORCENTAJE
ACC	1	5.5
BULBO	14	77.8
ACI	3	16.7
ACE	0	0
VERT	0	0
TOTAL	18	100

Tabla 7. Presencia de placas de ateroma por localización del lado izquierdo. CMIT 2020

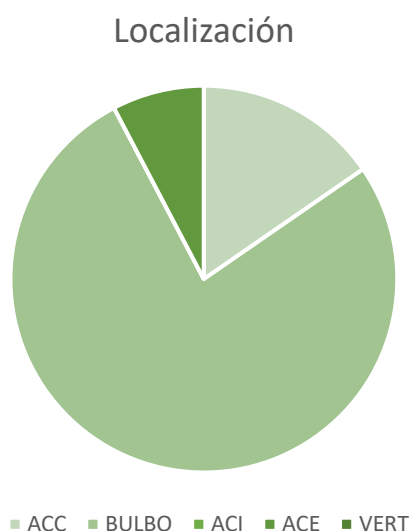


Gráfico 7. Presencia de placas de ateroma por localización del lado izquierdo.

Según criterios ecográficos de estenosis carotídea (consenso de estenosis carotídea de la sociedad Argentina de Cardiología y Neurología) de las 31 placas revisadas, 29 placas (93.5%) condicionaban estenosis menor al 50%, 2 placas (6.5%) condicionaron estenosis del 50-69 % y en el estudio presente no hubo estenosis mayores al 70 %. Las velocidades en sitio de estenosis corresponden con el grado de estenosis, las 29 placas con estenosis menores al 50% presentaron velocidades sistólicas menores al 125 cm/s y las 2 placas con estenosis del 50-59% presentaron velocidades sistólicas entre 125-230 cm/s. No paciente con oclusión completa en los pacientes revisados.

<b>Estenosis</b>		
	<b>FRECUENCIA</b>	<b>PORCENTAJE</b>
<50	29	93.5
50-59	2	6.5
>70	0	0
TOTAL	31	100

Tabla 8. Grado de estenosis que condicionan las placas de ateroma. CMIT 2020

### Velocidades sistólicas

	FRECUENCIA	PORCENTAJE
< 125 cm/s	29	93.5
125-230cm/s	2	6.5
MAS 230 cm/s	0	0
OCLUSION	0	0
TOTAL	31	100

Tabla 9. Velocidades sistólicas en sitio de estenosis. CMIT 2020

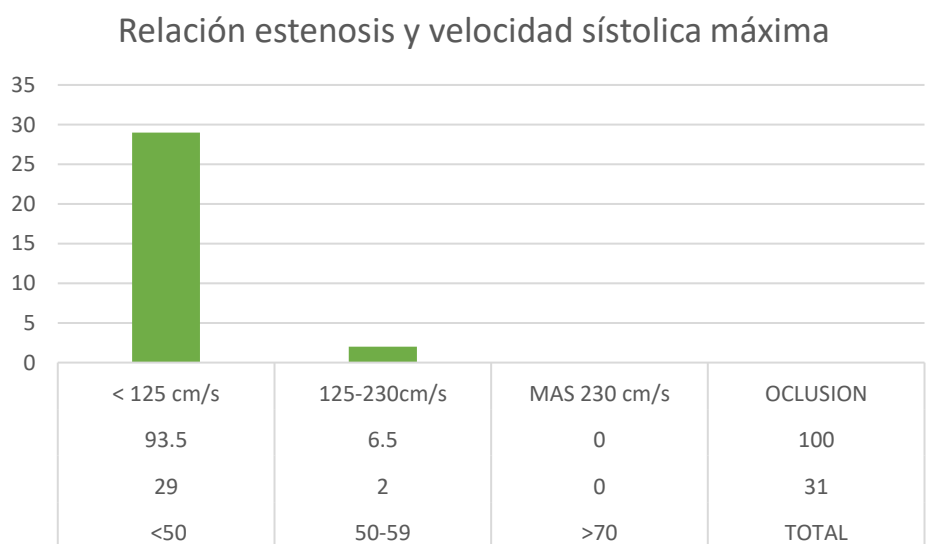


Gráfico 8. Relación según el grado de estenosis y su velocidad sistólica máxima en los pacientes revisados. CMIT 2020

De los 42 pacientes incluidos, se midió el grosor de la íntima media de ambos lados a nivel de arteria carótida común, con un total de 84 medidas, el grosor más frecuente asociado con isquemia cerebral en nuestro universo fue 1.0 mm (25%), seguido de 0.9 mm (20.2%), 1.1 mm (17%), 1.2 mm (14%) y 0.9 mm (10.7%).

Intima-media		
GROSOR EN MM	FRECUENCIA	PORCENTAJE
0.7	6	7.1
0.8	9	10.7
0.9	17	20.2
1	21	25
1.1	14	17
1.2	12	14.2
1.3	3	3.5
1.4	2	2.3
TOTAL	84	100

Tabla 10. Grosor de la íntima-media del total del universo. CMIT 2020

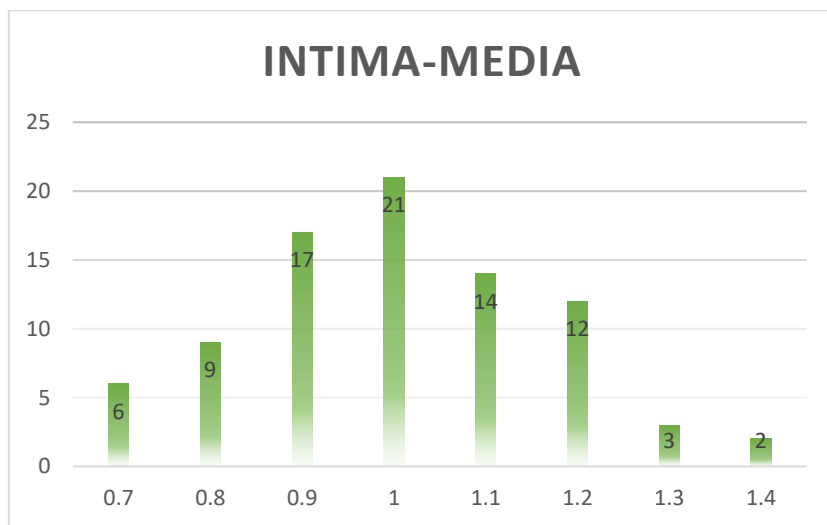


Gráfico 9. Grosor de la íntima-media del total del universo. CMIT 2020

## VIII. Discusión

El ultrasonido Doppler es un método de imagen complementario en el estudio del paciente con diagnóstico de evento vascular isquémico, otorga datos diagnósticos en su probable causa de origen aterosclerótico carotideo, en el estudio de Arijana Lovrencic recomendó el uso del ultrasonido carotideo en la evaluación de la bifurcación carótida con alta sensibilidad y especificidad, revelan mayor riesgo de accidente cerebrovascular en comparación con los pacientes sin tales hallazgos.

De los pacientes evaluados el 50% fue del sexo femenino y el otro 50% fue del sexo masculino, y fueron a los mayores de 60 años a quienes con mayor frecuencia solicitan Doppler carotideo como parte del protocolo de evento cerebral isquémico, en 26.2% de los pacientes revisados se corroboró la presencia de enfermedad carotidea, en el artículo de Luciano A. Sposato se reporta que entre un 10 y un 15% de los strokes isquémicos son ocasionados por enfermedad carotidea, la importancia radica en que la enfermedad carotidea es una de las causas prevenibles del evento isquémico cerebral.

La característica de la placa con mayor frecuencia documentada en este estudio fueron las placas estables, el tipo fibrosas homogéneas y homogéneas cálcicas, hay que considerar que en la mayoría de la literatura revisada y en el estudio de Ariel González se determinó que el aspecto ecográfico predominantemente involucrada en el riesgo de émbolos fueron las placas inestables, sin embargo, en este estudio no se encontraron placas de esta característica.

El segmento más frecuentemente documentado en las revisiones bibliográficas es el bulbo carotideo y nuestros hallazgos corresponden a lo reportado, con 70 % de las placas encontradas en bulbos carotideos.

La estenosis leve (<50%) es la que con mayor frecuencia se observó en pacientes con evento cerebral isquémico por tomografía, a pesar de considerarse como no significativa en la literatura, en nuestro estudio se observa que es un factor importante.

## **IX. Conclusión.**

El ultrasonido Doppler carotideo juega un papel importante para confirmar o descartar aterosclerosis carotidea en pacientes con evento vascular isquémico. Con el presente estudio podemos indicar que las estenosis menos al 50% son condicionantes en el desarrollo de enfermedad cerebral, las placas estables al igual que las inestables deben ser consideradas como factor de riesgo de EVC y el grosor de intima-media entre 0.9-1.1 como nuevo parámetro en nuestra población para riesgo de evento cerebral isquémico.

## **X. Recomendaciones.**

Establecer que todos los pacientes con evento cerebral isquémico se solicite como protocolo el ultrasonido Doppler carotideo idealmente dentro de la primera semana de la presentación de los síntomas, lo anterior para seguir con la implementación de la enseñanza de la realización de Doppler carotideo en los residentes subsecuentes ya que como se demostró es un método ideal para valorar aterosclerosis no siendo método invasivo ni que emane radiación ionizante, sin embargo, el ultrasonido Doppler carotideo como todo ultrasonido es operador dependiente.

## XI Bibliografía

1. Poveda F, Anatomía básica cerebral para el cardiólogo intervencionista. Rev. Costarric.cardiol. 2009; 11(2) 104-111.
2. Anne G Osborn. Imaging, pathology and anatomy. 2nd ed: Elsevier; 2017.
3. Forero P, Ballesteros L, Morphological expression of the basilar artery. A study with colombian population's autopsy material. Int J Morphol 2013; 31(3)1090-1096.
4. Pacheco Mayedo, Common pattern and anatomical variants of the anterior portion of the arterial circle of the brain. Rev Arch Med camagüey 2017;21(6).
5. Gaceta medica de México. Enfermedad carotidea aterosclerosa y enfermedad sustancia blanca en sujetos sin historia de infarto cerebral o isquémica cerebral transitoria[internet].[consultado 10 feb 2020].Disponible en: [http://gacetamedicademexico.com/frame\\_esp.php?id=319](http://gacetamedicademexico.com/frame_esp.php?id=319)
6. Luciano A, Francisco K. Extracranial carotid atherosclerotic disease. Neurología argentina.2011;3(1) 26-53.
7. Brigitta L, Laszlo C, The role of extracranial ultrasound in the prevention of stroke based on the new guidelines. Perspectives in medicine. 2012;1(12) 94-99
8. Kailash P, Pathophysiology and medical treatment of carotid artery stenosis. Int J Angiol. 2015; 24(3) 158-172.
9. Clavijo T. Prevención de la enfermedad extracraneal carotídea en la atención primaria de salud. Rev Cubana Angiol Cir Vasc. [Internet]. 2014 [citado 12 feb 2020];15(2):89-108.Disponible en :[http://scielo.sld.cu/scielo.php?script=sci\\_arttext&pid=S1682-00372014000200004&lng=es](http://scielo.sld.cu/scielo.php?script=sci_arttext&pid=S1682-00372014000200004&lng=es)
10. Arauz A, Ruiz F. Enfermedad vascular cerebral. Rev.Fac.Med. 2012; 55 (3)11-21.
11. Merwyn F, Keerthiraj B. Evaluation of carotid arteries in stroke patients using color Doppler sonography: A prospective study conducted in tertiary care hospital in South India. Int J Appl Basic Med Res.2016;6(1)38-44



12. Xihai Z, Daniel S. Prevalence and characteristics of carotid artery high-atherosclerotic plaques in Chinese patients with cerebrovascular symptoms: A Chinese atherosclerosis risk evaluation II study. *J Am Heart Assoc*, 2017;6(8).
13. Tatjana R, Recommendations for management of patients with carotid stenosis. *Stroke Res Treat* [internet]. 2012[citado 21 feb 2020];2012:175869. Disponible en: <https://www.ncbi.nlm.nih.gov/pmc/articles/PMC3356946/>
14. Santiago G, Matias J. Consenso sobre accidente cerebrovascular isquémico agudo. *Medicina (buenos aires)*.2019; 79(supl.II)1-46.
15. Eliseo M. Diagnóstico clínico de la enfermedad cerebrovascular extracraneal. *Rev Cubana angiología y cirugía vascular*. 2014;15(2) 109-120.
16. James F, James P. Evaluation and management of atherosclerotic carotid stenosis. *Mayo Clin Proc*.2017;92(7)111-4-1157.
17. Matias A, Victoria F. Ischemic stroke associated with realization of a carotid Doppler ultrasound: coincidence or causality?. *Neurología argentina*.2015 (2)117-119.
18. Castelo-Elías C, Aladro-Hernández. Factores de riesgo y diagnóstico de la enfermedad carotídea. *Rev Perú epidemiol.[internet]*.2013;[citado 02 marzo 2020]17(1). Disponible en <https://pesquisa.bvsalud.org/portal/resource/pt/lil-706051>
19. Wael E, Carl M, Reappraisal of velocity criteria for carotid bulb/internal carotid artery stenosis utilizing high-resolution B mode ultrasound validated with computed tomography angiography. *J Vas Surg*. 2008;48(1) 104-113.
20. Serena J, Irimia P. Ultrasound measurement of carotid stenosis: recommendations from the Spanish Society of Neurosonology. *Rev Neurología*.2013;28(7)435-442.
21. Pastor L. Recomendaciones para la cuantificación ecográfica de estenosis carotídea. [internet].SERAM; 2014[Consultado 17 marzo 2020]. Disponible en: <http://dx.doi.org/10.1594/seram2014/S-0030>
22. Whal Lee. General principles of carotid Doppler ultrasonography.[Internet]. *Ultrasonography*; 2014 [consultado 17 marzo 2020]. Disponible en <https://doi.org/10.14366/usg.13018>

23. Melvis G, Carotid atherosclerosis in atherothrombotic cerebral infarction of the homonymous vascular territory. Rev Cb Med Mil.[internet].2019;48(Citado 25 Mayo 2020] 48(1):e252. Disponible en: [http://scielo.sld.cu/scielo.php?script=sci\\_arttext&pid=S0138-65572019000100005&lng=es](http://scielo.sld.cu/scielo.php?script=sci_arttext&pid=S0138-65572019000100005&lng=es)
24. Castilla G, Fermamdez M. Manejo actual de la estenosis carotidea asintomática. Rev Clin Esp. 2015;215(4)224-229.
25. Mozzini C . Searching the perfect ultrasonic classification in assessing carotid artery stenosis: comparison and remarks upon the existing ultrasound criteria. Journal of ultrasound. J Ultrasound. 2016;19(2)83-90.
26. ASOCIACIÓN MÉDICA MUNDIAL (AMM). Declaración de Helsinki. Principios éticos para las investigaciones con seres humanos. 64ª Asamblea General, Fortaleza, Brasil 2013 [Internet]. [Fecha de consulta: 12 marzo de 2020]. Disponible en: [http://conbioetica-mexico.salud.gob.mx/descargas/pdf/Declaracion\\_Helsinki\\_Brasil.pdf](http://conbioetica-mexico.salud.gob.mx/descargas/pdf/Declaracion_Helsinki_Brasil.pdf)

## XII. ANEXOS

### Anexo 1. **Conceptualización y operacionalización de las variables**

<b>Variable</b>	<b>Definición conceptual</b>	<b>Indicador</b>	<b>Definición Operacional</b>	<b>Tipo de Variable</b>	<b>Nivel de Medición</b>
<b>Características demográficas</b>	Conjunto de características biológicas, sociales y culturales que están presentes en la población sujeta a estudio, tomando aquellas que pueden ser medibles	Edad	Años cumplidos al momento de la realización del estudio.	Cuantitativa	Ordinal
		Género	Distinción biológica, social y cultural entre hombres y mujeres registrada en el expediente clínico.	Cualitativa	Nominal
<b>Estenosis carotídea</b>	Estrechamiento arterial	< 50%	Velocidad pico sistólica <125 cm/s	Cuantitativa	Ordinal
		50-69 %	Velocidad pico sistólica 125-230 cm/s	Cuantitativa	Ordinal

		>70	Velocidad pico sistólica > 230 cm/s	Cuantitativa	Ordinal
<b>Morfología de las placas de ateroma</b>	Características internas y los detalles de la superficie de la placa	Homogénea fibrosa	Hipoecoica homogénea	Cualitativa	Nominal
		Homogénea cálcica	Hiperecogénica	Cualitativa	Nominal
		Heterogénea	Hipoecoica heterogénea (Flujo Doppler intraplaca o en la superficie)	Cualitativa	Nominal
<b>Grosor intima-media</b>	Medida por ecografía de la distancia existente entre la interfaz luz carotidea-íntima y la interfaz media adventicia de la pared distal de la arteria carótida común	Menor a 1 mm	Grosor normal	Cuantitativa	Ordinal

	Entre 1.0-1.2 mm	Aumento del riesgo cerebrovascular	Cuantitativa	Ordinal
	>1.2 mm	Mayor riesgo cerebrovascular	Cuantitativa	Ordinal

Anexo 2. Hoja de recolección de datos

<b>HOJA DE RECOLECCION DE DATOS</b>		
HALLAZGOS EN ECOGRAFÍA DOPPLER CAROTIDEO EN PACIENTES CON ENFERMEDAD CEREBROVASCULAR ISQUÉMICO EN CENTRO MEDICO ISSEMYM TOLUCA EN EL PERIODO DE ENERO 2019 A ENERO 2020		
CLAVE DEL PACIENTE:		
GENERO:		
EDAD:		
HALLAZGOS POR ULTRASONIDO:		
GROSOR INTIMA-MEDIA	PRESENCIA DE PLACA SI NO	CARACTERISTICA DE LA PLACA
VELOCIDAD PICO SISTOLICA (LADO DER)  ACC: ACI: ACE: VERT:	VELOCIDAD PICO SISTOLICA ( LADO IZQ)  ACC: ACI: ACE: VERT:	PRESENCIA DE ESTENOSIS  SI  NO
PORCENTAJE DE ESTENOSIS  Leve < 50%  Moderada 50-69%  Severa >70%	LOCALIZACION DE LA ESTENOSIS	VELOCIDAD PICO SISTOLICA EN SITIO DE ESTENOSIS
DIAGNOSTICO FINAL:		