

UNIVERSIDAD AUTÓNOMA DEL ESTADO DE MÉXICO
FACULTAD DE MEDICINA
COORDINACIÓN DE INVESTIGACIÓN Y ESTUDIOS AVANZADOS
DEPARTAMENTO DE ESTUDIOS AVANZADOS
COORDINACIÓN DE LA ESPECIALIDAD EN CIRUGÍA GENERAL
DEPARTAMENTO DE EVALUACIÓN PROFESIONAL



“EPIDEMIOLOGIA DESCRIPTIVA DE LOS TUMORES MEDIASTINALES EN EL CENTRO MÉDICO ISSEMYM EN EL PERIODO DE ENERO DE 2003 A DICIEMBRE DEL 2010”

TESIS

**QUE PARA OBTENER EL DIPLOMA DE
LA ESPECIALIDAD EN CIRUGÍA GENERAL**

PRESENTA

M.C. ARIADNE BELTRÁN ESTRADA

DIRECTORES

E. EN C.T. ULISES LOYOLA GARCIA

E. EN C.G. VICENTE CARDONA INFANTE

REVISORES

E. EN C.G. JOSE ROGELIO GONZÁLEZ GARCIA

E. EN C.G. CÉSAR JARAMILLO GARCÍA

E. EN C.G. DIEGO CÉSAR DÍAZ GUTIERREZ

TOLUCA, ESTADO DE MÉXICO 2013.

Dedicatorias

Todo el Honor y toda la Gloria a ti mi Dios,

Que me has vestido con tu armadura para salir victoriosa de esta gran batalla; pero lo mejor de todo, es salir fuertemente agarrada de mi Familia, mi esposo e hijos a quienes amo y agradezco la sabiduría, entendimiento y paciencia para acompañarme en todo momento.

Gracias a mis padres.

Por que nunca dejaron de confiar en mi, por su gran amor y apoyo incondicional.

Gracias a mis suegros, hermanos y maestros por ser parte importante de este proyecto.

Gracias a Isabel y Felipe

Porque me han enseñado que no importa cuál sea mi propósito, seré siempre el propósito de Dios primero y eso me ha hecho ser libré.

“Epidemiología Descriptiva de los Tumores Mediastinales en el Centro Médico ISSEMYM en el periodo de enero del 2003 a diciembre del 2010 ”

INDICE

I.	Resumen	4
II.	Abstract	5
III.	Introducción.....	6
IV.	Planteamiento del Problema.....	30
	IV.I Pregunta de investigación.....	31
V.	Justificación	32
VI.	Objetivos	
	VI.I Objetivos Generales.....	33
	VI.II Objetivos específicos.....	33
VII.	Material y Métodos	34
	VII.I Tipo de estudio.....	34
	VII.II Universo de trabajo.....	34
	VII.III Variables.....	35
	VII.IV Diseño metodológico.....	36
	VII.V Análisis estadístico.....	36
	VII.VI Instrumento de investigación.....	36
VIII.	Resultados	37
IX.	Discusión.....	43
X.	Conclusiones	44
XI.	Bibliografía.....	45

I.RESUMEN

El mediastino es un compartimento torácico que alberga múltiples estructuras anatómicas, lo cual condiciona una amplia variedad de tumores benignos y malignos, quísticos y sólidos, primarios y secundarios con variedades histológicas en relación a la diversidad de órganos y tejidos que les dan origen.

Sin embargo; esta patología cursa con un alto porcentaje de pacientes asintomáticos, donde el diagnóstico se hace de manera incidental mediante una radiografía de tórax, aunque pueden no ser perceptibles por este método diagnóstico, siendo la tomografía el método de estudio de elección para esta patología. En un periodo de 7 años (2003-2010); se registraron 19 casos de tumores mediastinales en el servicio de Cirugía de Tórax del Centro Médico ISSEMYM, de los cuales el 42.10% (8 pacientes) con sexo femenino y 57.89% (11 pacientes) de sexo masculino, con una edad promedio de 48 años para las mujeres y 41 años para los hombres. De los 19 pacientes protocolizados, 6 se refirieron asintomáticos (31.57%), mientras que 13 refirieron síntomas, como: Síndrome de Vena Cava Superior, Adenomegalias acompañados de síntomas B, dolor, tos y disnea. De los abordaje quirúrgicos para el diagnóstico se emplearon los mínimamente invasivos como mediastinoscopia en 5 pacientes (26.31%), toracoscopia en 5 pacientes (26.31%), mediastinostomía en el 5.26% y toracotomía en el 42.10% (8 pacientes).

En el 52.63% se realizó biopsia incisional, mientras que el 47.36% fue escisional, con reporte final de patología correspondiente a 10 pacientes con presencia de linfoma, de los cuales 2 de ellos eran de tipo No Hodgkin, 3 pacientes con quistes broncogénicos, 3 pacientes con teratomas maduros y 3 pacientes con tumores neurogenicos.

Conclusión: El linfoma sigue siendo el tumor mediastinal más frecuente que se puede presentar en cualquiera de los compartimentos.

Palabras clave: tumor de mediastino, tipo histológico, abordaje.

I. ABSTRACT

The mediastinum is a chest compartment that houses multiple anatomical structures, which affects a wide variety of benign and malignant tumors, cystic and solid primary and secondary histologic varieties in relation to the diversity of organs and tissues that give rise to them.

However, this condition presents with a high percentage of asymptomatic patients, where the diagnosis is made incidentally by chest radiography, but may not be detectable by this diagnostic method, being tomography study the method of choice for this condition . In a period of seven years (2003-2010), there were 19 cases of mediastinal tumors in the service of Thoracic Surgery ISSEMYM Medical Center, of which 42.10% (8 patients) were female and 57.89% (11 patients) male, with a mean age of 48 years for women and 41 years for men. Of the 19 patients protocolized, 6 referred asymptomatic (31.57%), while 13 reported symptoms, including: Superior vena cava syndrome, lymphadenopathy accompanied by B symptoms, pain, cough and dyspnea. Of the surgical approach for diagnosis were used as minimally invasive mediastinoscopy in 5 patients (26.31%), thoracoscopy in 5 patients (26.31%), mediastinostomy at 5.26% and 42.10% thoracotomy (8 patients).

In 52.63% incisional biopsy was performed, while 47.36% was excisional, with final pathology report corresponding to 10 patients with presence of lymphoma, of which 2 of them were non-Hodgkin type, 3 patients with bronchogenic cysts, 3 patients with mature teratomas and 3 patients with neurogenic tumors.

Conclusion: The lymphoma mediastinal tumor remains the most frequent which can be present in any of the compartments.

Keywords: mediastinal tumor, histological type, approach.

II. INTRODUCCIÓN

El mediastino constituye una región importante y compleja en la que ocurren una amplia variedad de enfermedades.

Esta localizado en la porción central del tórax, entre las dos cavidades pleurales, el diafragma y el opérculo torácico. Usualmente se divide anatómicamente en el componente anterior, medio y posterior de acuerdo a la clasificación de Shields; (1,2) siendo la más utilizada y con el objetivo de poder clasificar las patologías de acuerdo al sitio de origen y localización. Sin embargo, no existen fascias o planos anatómicos como tales que separen estos compartimentos. Aunque se ha propuesto varios métodos radiológicos para subdividir el mediastino, no existe un enfoque único que se aplique universalmente.

El mediastino anterior se define como la región posterior del esternón y anterior al corazón y vasos braquiocefálicos. Se extiende desde la entrada torácica al diafragma y contiene: el timo, grasa y ganglios linfáticos. El mediastino medio o visceral es definido como el espacio intermedio que contiene: el corazón, pericardio, aorta ascendente, vena cava, arco aórtico y ramas principales, vasos pulmonares, tráquea y bronquios principales, nervio frénico y vago, así como ganglios linfáticos. El mediastino posterior está limitado anteriormente por el corazón y la tráquea y se extiende posteriormente hasta la cara anterior de la columna vertebral torácica y contiene: aorta torácica descendente, esófago, vena ácigos, ganglios linfáticos paravertebrales, porciones bajas de nervio vago y la cadena simpática, conducto torácico y grasa.

Los pacientes con masa mediastinal pueden presentarse con una variedad de síntomas o bien cursar asintomáticos, sin embargo el común denominador siempre es el hallazgo por imagen de la presencia de una lesión en el mediastino. Cuando se integra el diagnóstico de alguna patología mediastinal debe de hacer consideración al compartimento anatómico involucrado. De esta forma las tumoraciones del compartimento anterior corresponden por lo general a patología de timo, tumores germinales, linfoma o tiroides intratorácicos; los que dependen de compartimento medio corresponden a una gran variedad de tumoraciones de origen mesenquimatoso, linfomas, metástasis ganglionares y tumores germinales; por último los del compartimento posterior son exclusivamente en su totalidad tumores neurogénicos.

Los tumores de mediastino pueden representar neoplasias derivadas de los tejidos presentes en la región o metástasis de tumores originados en otros sitios. La mayoría de las lesiones primarias de mediastino se encuentran dentro de las siguientes patologías: neoplasias derivadas de timo, tumores neurogénicos, linfomas o tumores germinales; el resto se distribuye entre una amplia variedad de tumores endocrinos, mesenquimatosos y malignos metastásicos.

La presentación clínica de estos pacientes es inespecífica y cuando aparecen síntomas, casi siempre estos se relacionan con el efecto de masa ejercido por parte del tumor.

Es frecuente que los pacientes se quejen de dolor torácico inespecífico y mal localizado, tos, disnea, disfagia o síntomas generales como fiebre y pérdida en peso. La compresión del sistema venoso superior (a nivel de vena cava superior o principales afluentes), produce el llamado Síndrome de Vena Cava Superior el cual se caracteriza por la presencia de congestión venosa del tronco superior junto con la red venosa colateral en cuello y cara, pudiendo presentarse manifestaciones neurológicas como alteraciones al estado de conciencia e incluso convulsiones secundaria a la dificultad del drenaje venoso cerebral y edema cerebral por ende.

Debido a que muchos pacientes con masas mediastinales se encuentran asintomáticos, siendo diagnosticados por hallazgo radiológico presentando ensanchamiento mediastinal, sin embargo también se requiere de un alto grado de sospecha y correlación clínica para poder ofrecer un tratamiento curativo mediante cirugía, radioterapia o quimioterapia.(3)

Los estudios de imagen son indispensables para valorar la situación anatómica de la lesión y sus posibilidades diagnóstico-terapéutica.

La tomografía constituye el estudio de imagen de elección para las masas mediastinales ya que permite realizar una evaluación contrastada que permita distinguir estructuras vasculares, quísticas y calcificaciones. En otros casos puede ser útil para dirigir una biopsia percutánea, además de aportar información para determinar tipo específico de la lesión así como estadificación de la misma.(4)

La resonancia magnética sirve principalmente para definir mejor la invasión a estructuras adyacentes y lesión en mediastino posterior. (5)

El ecocardiograma es útil para lesiones cardíacas, la angiografía es útil cuando se sospechan alteraciones vasculares: la gammagrafía para tumores endocrinos funcionantes y más recientemente ultrasonido endoscópico con la posibilidad de toma de biopsias.(6,7)

Cuando se trata de tumores endocrinos potencialmente funcionantes; el uso de rastreo nuclear mediante Tecnecio – 99 m-sestamibi para tumores paratiroideos o la metayodonbenzguanidia-I para los paragangliomas. (8)

1. Antecedentes

El mediastino constituye una región compleja, que involucra múltiples órganos de los cuales pueden dar origen a diversas patologías tanto benignas como malignas; de estas el 50% se presentan en el mediastino anterior y, de acuerdo a la literatura universal el timoma es la tumoración más frecuente.

El diagnóstico diferencial de los tumores mediastinales incluye padecimientos no neoplásicos como: anomalías vasculares, enfermedades granulomatosas y lesiones neoplásicas benignas y malignas. Los pacientes asintomáticos, en los que como hallazgo se detecta una masa mediastinal, generalmente presentan patologías benignas con un pronóstico favorable; sin embargo, en una serie reportada en 458 tumores y masas estudiados en el Departamento de Cirugía de Tórax, Hospital de Oncología, Centro Médico Nacional S.XXI, IMSS en un período de ocho años del 1ro de octubre de 1993 al 30 de septiembre del 2001, se demostró que el 76% de los tumores y masas del mediastino son malignos, 18.34% presentan síndrome de vena cava superior, los tumores malignos de tejido linfóide representan el 22.7 y el 29.8% del total y de los malignos, respectivamente.

EL análisis detallado de las características clínicas de los pacientes aunados a algunos marcadores específicos y las características de imagen, como es la radiografía de tórax y la tomografía como método más útil, nos permite orientarnos hacia un diagnóstico. Sin embargo, una vez detectada la tumoración, los métodos de invasión mínima son útiles para dar el diagnóstico definitivo, estadificación y tratamiento, pudiendo evitar operaciones mayores en casos seleccionados.(9)

2. TUMORES DE MEDIASTINO ANTERIOR

2.1 TIMOMA

Timoma es el tumor primario más común del mediastino anterior, se afecta por igual a hombres como a mujeres principalmente en adultos mayores de 40 años. (9) La mayoría de los pacientes son asintomáticos, aunque un tercio llega a experimentar dolor torácico, tos, disnea y otros síntomas relacionados con la compresión o invasión a estructuras vecinas; más de la mitad de los pacientes pueden presentar síndromes paratímicos, siendo estos frecuentemente la Miastenia Gravis, hipogamaglobulinemia y la aplasia pura de células rojas.(10,11)

La Miastenia Gravis ocurre en el 30-50% aproximadamente de los pacientes con timoma, en comparación solo el 15% de los pacientes con Miastenia Gravis tienen timoma. La importancia de esto radica en que todos los pacientes donde clínicamente se sospecha de timoma se deberían medir los niveles séricos de receptores de anticuerpos para acetilcolina para excluir la presencia de este síndrome paratímico antes de la determinación quirúrgica en caso de pacientes asintomáticos. Aproximadamente el 25% de los pacientes con Miastenia portadores de timoma, particularmente mujeres jóvenes, presentan una mejoría gradual de los síntomas posterior a la realización de timectomía.(12)

El 10% de los pacientes con timoma presentan hipogamaglobulinemia, mientras que sólo el 5% de los pacientes con timoma desarrollan aplasia pura de células rojas, 50% de los pacientes portadores de aplasia de células rojas tienen un timoma.(11)

Histopatológicamente los timomas son neoplasias epiteliales caracterizadas por una mezcla de células epiteliales y linfocitos maduros. La mayoría son neoplasias sólidas pero, un tercio pueden presentar necrosis, hemorragia y áreas quísticas. La mayoría de los timomas son completamente rodeados por una cápsula fibrosa, sin embargo el 34%, sin tomar en cuenta el tamaño, invaden a través de la cápsula y se extienden directamente hacia la grasa mediastinal, pleura, pericardio, grandes vasos, atrio derecho y/o pulmón.(10) Los timomas invasivos presentan características histológicas de malignidad y son microscópicamente idénticos a los timomas encapsulados; el término de timoma invasivo es utilizado para los timomas malignos con extensión transdiafragmática hacia el abdomen y retroperitoneo, así como con metástasis a la pleura y pericardio ipsilateral; las metástasis por vía linfática y hematogena son raras pero pueden ocurrir ambas con timomas, invasivos o encapsulados.

Radiológicamente el timoma es identificado como una tumoración lobulada, bien delimitada en la parte superior de mediastino anterior que típicamente se origina de uno de los lóbulos del timo y crece hacia un lado de la línea media, siendo menos común la extensión bilateral del tumor.

Tomográficamente el timoma es encapsulado, bien delimitado, homogéneo o puede percibirse como una masa heterogénea, dependiendo de la presencia de hemorragia, necrosis o formación quística; la presencia de áreas focales atenuadas, pueden ser características de grandes tumores, mientras que la mínima invasión puede ser difícil de detectarse por tomografía; sin embargo el compromiso vascular y pulmonar son características altamente sugestivas de

invasión. Los timomas pueden invadir el espacio pleural y progresar circunferencialmente, en el caso del pulmón, pudiendo simular la apariencia de un mesotelioma maligno. Para la evaluación del timoma, la tomografía torácica debe contener la parte superior del abdomen para excluir la extensión transdiafragmática.(13)

Para minimizar la potencial invasión de esta patología y mejorar la sobrevida, la escisión quirúrgica completa se debe de intentar en la mayoría de los casos. La invasión tumoral es determinada por los hallazgos quirúrgicos apoyados por la evidencia histológica de las células tumorales fuera de los límites de la cápsula.

Los pacientes con timomas encapsulados tienen mejor pronóstico y casi siempre la curación es completa después de la resección quirúrgica; del 2 al 12% de los timomas encapsulados reseccionados recurren, algunas veces meses o años posteriores a la escisión.(10)

El uso de la radioterapia es usualmente recomendado para tumores invasivos o con escisión tumoral incompleta, el timoma invasivo es quimiosensible. Numerosos reportes han documentado la respuesta a varios regímenes terapéuticos especialmente aquellos que utilizan cisplatino; sin embargo, también se hace mención en pacientes con metástasis o timomas recurrentes con adecuada respuesta tratadas con cisplatino, doxorubicina y ciclofosfamida. (13)

2.2 CARCINOMA TIMICO

El carcinoma tímico es un grupo heterogéneo de tumoraciones epiteliales malignas altamente agresivas que son propensas a la invasión local temprana, con metástasis extensa. El carcinoma de células escamosas y el carcinoma linfoepitelial son los tipos histológicos más comunes y usualmente se presentan en hombres de mediana edad. El carcinoma tímico es localmente invasivo, a diferencia del timoma éste, frecuentemente da metástasis a nódulos linfáticos regionales y distantes. Radiológicamente el carcinoma tímico comúnmente se manifiesta como una masa infiltrativa grande pobremente definido en el mediastino anterior y frecuentemente asociado con derrame pleural y pericardio, sin embargo los implantes pleurales son poco frecuentes.

Tanto el timoma como el carcinoma tímico pueden presentar cambios quísticos en cortes transversales en estudios de imagen.(14,15)

La terapia y el pronóstico dependen del tipo de tumor histológico y del estadio. La combinación de quimioterapia con etopósido, cisplatino y radioterapia simultánea es considerado como un tratamiento adecuado, cuando los pacientes son incapaces de tolerar quimio y radioterapia simultáneamente, la terapia secuencial

es permitida. La tasa de supervivencia a tres y cinco años es del 40 y 33%, respectivamente; sin embargo, para los tumores de alto grado (definido como aquellos con patrón de crecimiento lobular, atipia citológica severa, necrosis extensa y alta actividad mitótica) es del 15 al 20% a cinco años, en contraposición del 90% en aquellos tumores de bajo grado, es por eso la importancia del pronóstico dependiendo del grado histológico.(16)

2.3. TUMOR CARCINOIDE TIMICO

Es un tumor maligno raro, que histológicamente es idéntico a los tumores carcinoides en otros sitios; frecuentemente afecta a hombres entre la cuarta y quinta década de la vida. Aproximadamente el 50% de los pacientes presentan anormalidades endócrinas, comúnmente siendo el síndrome de Cushing debido a la producción ectópica de la hormona adrenocorticotropica o síndrome neoplásico endócrino múltiple.

Los pacientes generalmente se presentan asintomáticos, o pueden presentar síntomas de compresión y/o invasión. Más del 73% de los casos pueden presentar metástasis a distancia incluyendo a hueso o invasión a nódulos linfáticos regionales; el carcinoma tímico se manifiesta como una tumoración grande lobulada y generalmente invasiva hacia mediastino anterior, que puede presentar áreas de hemorragia y necrosis. La presencia de calcificaciones y lesiones hipercaptantes pueden documentarse por tomografía. La escisión quirúrgica es el tratamiento de elección; la diseminación local hacia nódulos regionales, la invasión tumoral local y las metástasis a distancia han sido tratadas con radio y quimioterapia; sin embargo, este tumor es altamente resistente.(16)

2.4 TIMOLIPOMA

El timolipoma es una neoplasia benigna rara del timo, de crecimiento lento que afecta a hombres y mujeres por igual con un amplio rango de edad; sin embargo, principalmente se presenta en adultos jóvenes y aproximadamente la mitad de los pacientes son asintomáticos.

El timolipoma es una lesión grande, encapsulada, de consistencia blanda, compuesta por células adiposas maduras y tejido tímico; el 25% de los tumores llegan a pesar más de dos kilos. Radiológicamente el timolipoma, es una masa de gran tamaño que se desarrolla en la parte inferior del mediastino anterior y pueden ocupar uno o ambos hemitórax. La característica principal es la habilidad para simular las estructuras adyacentes, provocando cardiomegalia y elevación

diafragmática. La tomografía y la resonancia magnética demuestran la clásica combinación entre grasa y tejido. La escisión quirúrgica es curativa. (10)

2.5 QUISTES TIMICOS NO NEOPLASICOS

El quiste tímico es una lesión rara y representa aproximadamente el 3% de todas las masas mediastinales anteriores, puede ser congénito o adquirido; también se asocia a inflamación u otro tipo de neoplasia como linfoma de Hodgkin , seminoma o carcinoma tímico . Los quistes tímicos congénitos se desarrollan a partir del remanente del conducto timo faríngeal y pueden encontrarse en cualquier parte del desarrollo embriológico del timo; así como también migrar del cuello hacia mediastino anterior. Aproximadamente el 50% de los quistes tímicos congénitos se diagnostican incidentalmente en las primeras dos décadas de la vida; mientras que los quistes tímicos inflamatorios usualmente cursan asintomáticos y se presentan en adultos. Aquellos quistes tímicos que se asocian a neoplasias principalmente causan síntomas. El quiste congénito generalmente mide menos de seis centímetros, se encuentran normalmente delimitados y pueden ser uni o multiloculados, de paredes delgadas sin cambios inflamatorios. Los quistes tímicos pueden adquirir tamaño de 3 a 17 centímetros y generalmente son multiloculados; cuyas paredes pueden ser de tamaños variables en su espesor.

Los quistes tímicos de tipo inflamatorio, pueden presentar características microscópicas de crecimiento, semejante a los de tipo neoplásicos; por consiguiente es obligatorio la toma de muestra de la pared del quiste, para ser examinada y poder excluir una neoplasia. Radiológicamente el quiste tímico se manifiesta típicamente como una masa circunscrita en la parte superior del mediastino anterior; éstos pueden ser uni o multiloculados y ocasionalmente presentar calcificación de las paredes. La escisión quirúrgica es el tratamiento de elección. (16)

2.6 TUMOR MEDIASTINAL DE CELULAS GERMINALES

El tumor mediastinal de células germinales (teratoma, seminomas y tumores malignos de células germinales no seminomatosos), son un grupo heterogéneo de neoplasias benignas y malignas, las cuales se originan de células germinales primitivas fuera de lugar, durante etapas tempranas de la embriogénesis. La porción anterosuperior del mediastino anterior es el sitio extragonadal primario más común.

Los tumores mediastinales de células germinales representan aproximadamente del 10 al 15% de los tumores en adultos del mediastino anterior y son histológicamente idénticos al tejido gonadal. Se presenta en adultos jóvenes

principalmente entre los 27 años; los teratomas maduros ocurren con la misma frecuencia entre hombres y mujeres; sin embargo, más del 90% de los tumores malignos de células germinales ocurren en hombres. Cuando se diagnostica un tumor maligno mediastinal de células germinales, es obligado excluir la presencia de un tumor primario gonadal maligno. La evaluación serológica de alfa-fetoproteína (AFP) y gonadotropina coriónica humana tipo beta (HCG beta), nos pueden ayudar a la evaluación del paciente con alta sospecha clínica de un tumor mediastinal maligno de células germinales .(17)

2.6.1) Teratoma mediastinal

El Teratoma mediastinal es el tumor mediastinal de células germinales más común; éstos se componen de tejido de más de una de las tres capas de células germinales primitivas y en un sitio anatómico ajeno al lugar que se deberían presentar. La mayoría de éstos, son teratomas maduros donde histológicamente son bien diferenciados y benignos; siendo raros aquellos teratomas que contienen tejido fetal, clasificados como teratomas inmaduros. Infrecuentemente un teratoma maduro puede contener focos de carcinoma, sarcoma o tumor maligno de células germinales; sin embargo, cuando llega a presentarse se denomina “teratoma maligno” o “terato carcinoma”.(16,17)

Los teratomas maduros representan aproximadamente del 60 al 70% de los tumores mediastinales de células germinales y generalmente ocurre en niños y en adultos jóvenes, siendo igualmente afectados tanto hombres como mujeres. Los pacientes suelen ser asintomáticos pero aquellos tumores muy grandes pueden causar dolor torácico, disnea, tos u otros síntomas de compresión. La expectoración de cabello (tricoptisis) o sebo, es raro pero es un signo patognomónico de la ruptura del teratoma mediastinal.

El teratoma maduro es una masa encapsulada caracterizada por la presencia de áreas quísticas sólidas, pueden contener dientes, piel y cabello (derivados ectodérmicos), cartílago y hueso (derivados mesodérmicos) y/o tejido bronquial intestinal y pancreático (derivados endodérmicos). Radiológicamente éstos son lobulados bien definidos en el mediastino anterior; usualmente protruyen de un lado de la línea media y pueden alcanzar gran tamaño, más del 26 % presentan calcificaciones. Por tomografía éstos se presentan como tumores quísticos multilobulados con paredes de grosor variable. La escisión quirúrgica es curativa.(17)

2.6.2) Seminoma mediastinal.

El seminoma representa el 40% de los tumores malignos de células germinales de una sola estirpe histológica. Afecta principalmente a hombres blancos en la tercera y cuarta década de la vida y generalmente son asintomáticos. Aproximadamente el 10% de los pacientes con seminoma puro, presentan niveles elevados de alfa feto proteína (AFP); radiológicamente se manifiesta como una tumoración homogénea lobulada y voluminosa en el mediastino anterior, el cual no invade estructuras adyacentes pero puede presentar metástasis hacia ganglios linfáticos regionales y a hueso.

El seminoma mediastinal es altamente sensible a la radio y quimioterapia sistémica; por lo que aun el tratamiento es controversial, ya que los tumores pequeños localizados pueden tratarse con resección seguidos de radioterapia. En pacientes con enfermedad avanzada se prefiere como tratamiento la quimioterapia sistémica , seguido de la resección quirúrgica para la enfermedad residual.(17)

2.6.3)Tumor maligno no seminomatoso de células germinales.

Los tumores malignos no seminomatosos de células germinales incluyen: **carcinoma de células embrionarias, tumor del seno endodérmico, coriocarcinoma y tumor mixto de células germinales.** Estos son neoplasias malignas y típicamente causan síntomas en adultos jóvenes ; la deshidrogenasa láctica (LDH) y marcadores serológicos como alfa fetoproteína (AFP) y gonadotropina coriónica humana fracción beta (HCG-b), frecuentemente son positivos.

Los tumores no seminomatosos son los únicos que se asocian con patologías malignas hematológicas; el 20% aproximadamente son portadores de Síndrome de Klinefelter. Radiológicamente son de gran tamaño, irregulares, heterogéneos con zonas de necrosis, hemorragia y formaciones quísticas.

Pueden presentar invasión a estructuras vecinas incluyendo la pared torácica, así como presentar metástasis a ganglios linfáticos regionales o distantes; el derrame pleural y pericardio es común.

Actualmente el estándar en el tratamiento para los tumores primarios mediastinales malignos de células germinales son 4 ciclos de bleomicina, etopósido y cisplatino. La resección quirúrgica para la enfermedad residual está indicada, especialmente si el tumor presenta marcadores tumorales negativos; sin embargo, la escisión quirúrgica no debería de ser el tratamiento inicial, sino que es necesario el diagnóstico y estudio del tejido antes de iniciar la quimioterapia.(17)

2.7 LINFANGIOMA MEDIASTINAL O HIGROMA QUISTICO

El linfangioma mediastinal o higroma quístico, se considera histológicamente benigno ya que es una proliferación que crece de manera infiltrativa que conecta vasos entre si.

La etiología es controversial; algunos autores sugieren que se desarrollan posteriormente a sufrir una lesión, mientras otros comentan que son de origen neoplásico. Los linfangiomas se presentan típicamente en niños o personas muy jóvenes; el 50% se presentan al nacimiento y el 90% se diagnostican a los dos años de edad.(18,19) El 95% se presentan en el cuello o axila mientras que el 10% de ellos se extienden en la parte superior del mediastino anterior o menos frecuentemente a algún otro compartimento mediastinal.

Histopatológicamente la dilatación de los linfáticos puede alcanzar diversos diámetros desde el tamaño de un capilar hasta varios centímetros de dimensión. Radiológicamente se presentan como lesiones redondeadas, lobuladas, multiquísticas que pueden alcanzar grandes tamaños y pueden invadir o infiltrarse a otros planos. Tomográficamente se pueden apreciar diferentes diámetros desde 1 a 2 mm hasta diferentes centímetros; usualmente son de características líquidas con presencia de septos delgados con refuerzo mínimo a la administración del medio de contraste. La resección quirúrgica de los linfangiomas puede ser muy difícil y se tendría que excluir las recurrencias.(20)

2.8 BOCIO MEDIASTINAL

El bocio mediastinal, representa el 10% de todas las masas mediastinales en las series reportadas. El 20% de los bocios cervicales descienden dentro del tórax, usualmente en el lado superior izquierdo del mediastino anterior; estos tumores mediastinales raramente son malignos y comúnmente se presentan en mujeres asintomáticas, únicamente se aprecia una masa cervical palpable. Cuando llegan a presentar síntomas estos se relacionan con efecto de compresión y dolor.

En estudio de imagen, los bocios mediastinales se aprecian como tumoraciones encapsuladas, lobuladas, de características heterogéneas.(21) El diagnóstico radiológico se hace con la presencia de continuidad de los componentes cervicales y mediastinales, que usualmente son evidentes a los cortes por imagen. Por tomografía se puede apreciar áreas bien definidas con zonas de hemorragia y formaciones quísticas, con mayor densidad en relación a tejido glandular y captación intrínseca de yodo. A la administración del medio de contraste intravenoso frecuentemente presenta un reforzamiento. La centigrafía con yodo radioactivo 131 puede ser diagnóstico cuando existe la presencia de tejido tiroideo funcional.

El tratamiento de elección es la resección quirúrgica y la mayoría se realizan por incisión cervical; sin embargo, algunas ocasiones se requiere el uso de esternotomía.(22)

2.9 ADENOMA PARATIROIDEO MEDIASTINAL

El adenoma paratiroideo es una neoplasia funcional benigna que principalmente se presenta en cuello; sin embargo, el 10% son ectópicas y casi la mitad ocurren en el mediastino anterior cerca o dentro del timo, debido al común origen embriológico que tienen entre la tercera y cuarta bolsa branquial.

Generalmente se presentan en mujeres jóvenes con signos y síntomas de hiperparatiroidismo, los cuales persisten posteriores a una hiperparatiroidectomía cervical.

Histopatológicamente los adenomas paratiroideos mediastinales son idénticos a los adenomas cervicales; presentándose encapsulados, redondeados y generalmente menores de 3 cm.

En la Tomografía Computada sin contraste, pueden parecerse a un ganglio linfático y sólo el 25% se hace más perceptible posterior a la administración del medio de contraste IV. Los adenomas paratiroideos con la gammagrafía presentan

una sensibilidad del 88 al 100%. En la Resonancia Magnética (RM), los adenomas paratiroides tienen aumento de la intensidad en T2 y con gadolinio. Cincuenta a 75% de las glándulas paratiroides anormales en pacientes con hiperparatiroidismo persistente o hiperparatiroidismo recurrente puede ser detectada con RM. (23)

3. TUMORES DE MEDIASTINO MEDIO Y POSTERIOR

Los linfomas constituyen una de las neoplasias más comunes que puede afectar cualquier compartimiento mediastinal. Los quistes congénitos generalmente afectan al mediastino medio, mientras que los tumores neurogénicos son lesiones típicas de mediastino posterior.

3.1 LINFOMAS

Los linfomas se manifiestan como lesiones primarias mediastinales o enfermedad generalizada. El Linfoma de Hodgkin (HD) y el Linfoma No Hodgkin (NHL) son entidades únicas y separadas; sin embargo, pueden compartir características. El linfoma de Hodgkin representa solo el 25 a 30 % de todos los casos de linfomas. El 50 a 70% de los pacientes con enfermedad periférica y enfermedad mediastinal cursan con Linfoma Hodgkin, mientras que el 15 a 25 % cursan con Linfoma No Hodgkin.

El Linfoma de Hodgkin, es el linfoma mediastinal más común; de los subtipos el escleroso nodular es el más frecuente y tiene predilección por el mediastino anterior, especialmente por el timo.

Las dos variantes más importantes de Linfoma No Hodgkin son los Linfomas de células B y el Linfoma Linfoblástico. (24)

3.1.1 Linfoma de Hodgkin (HD)

La presentación clínica de esta patología es de distribución bimodal con un primer pico de incidencia en adolescentes y adultos jóvenes y un segundo pico después de los 50 años. Se afecta por igual a hombres y mujeres; sin embargo, el subtipo esclerosis nodular presenta una relación 2:1 en mujeres, mientras que el componente tímico es más frecuente en hombres.

La mayoría de los linfomas no causan síntomas y son diagnosticados por hallazgo radiográfico; sin embargo, el 20 a 30% de los pacientes presentan síntomas como: fiebre, sudoración nocturna y pérdida de peso. Cuando se invade mediastino los pacientes pueden experimentar dolor torácico, tos, sibilancias y disfagia.

La mayoría de los pacientes con HD presentan enfermedad localizada por arriba del diafragma y menos del 5 al 10 % presentan enfermedad extra nodal al momento del diagnóstico.

Patológicamente, HD es caracterizado por la presencia de células grandes, inflamatorias con presencia de estroma fibrótico; el diagnóstico es establecido por la identificación de células "Reed Sternberg". La esclerosis nodular del HD presenta tejido linfático fibrótico y nodular.

Del 60 al 76 % de los pacientes con HD, presentan anormalidades en la radiografía de tórax y el 90% de estos presentan enfermedad nodular bilateral asimétrica que se distribuye a través de las cadenas ganglionares, siendo las prevasculares y paratraqueales las más afectadas. Sólo el 15% de los pacientes con linfoma intratorácico tienen un agrandamiento de un solo grupo ganglionar.

El Linfoma de Hodgkin del subtipo nodular esclerosante, se puede manifestar como una masa discreta, lobulada que se presenta en la parte superior del mediastino anterior. En el 12% de los pacientes con HD, presentan invasión directa al pulmón y casi siempre se asocia con adenopatía hilar. Tanto HD y LNH puede causar enfermedad ganglionar voluminosa mediastinal que a veces es asociado con edema intersticial homolateral u obstrucción venosa.

La tomografía computarizada, presenta múltiples imágenes redondeadas de tejido blando (nódulos linfáticos), discreta infiltración a tímo, compresión o invasión de estructuras vasculares, a pericardio, corazón y / o árbol traqueobronquial, con invasión directa a pleura, pulmón y pared torácica. Estos tumores típicamente presentan un componente homogéneo con atenuación de los tejidos blandos; sin embargo, grandes tumores pueden demostrar heterogeneidad.(24,25) En la Resonancia Magnética, el HD es relativamente homogéneo con presencia de baja intensidad en las imágenes en T1, de forma similar a los músculos y de señal mixta o alta en T2, igual o ligeramente mayor que la grasa. En T2 se puede mostrar señal de alta intensidad correlacionada con edema tumoral, inflamación y fibrosis de tejido granulomatoso. (26)

De acuerdo con la (Cotswold) Ann Arbor Staging System, se distingue a los pacientes que se beneficiaran con el empleo de la radiación o solo aquellos que requieren tratamiento sistémico. (27)

Estadio	Descripcion
Estadio I	Afectación de una región ganglionar, afectación de una estructura linfática (p. ej. bazo, timo, anillo de Waldeyer) afectación de una localización extralinfática localizada (p. ej. hueso, pulmón, pericardio) (IE)
Estadio II	Afectación de dos o más regiones ganglionares en el mismo lado del diafragma (II) (el mediastino es una sola localización; los hilios pulmonares, si ambos están afectados, son dos localizaciones). Afectación localizada de una localización u órgano extralinfático contiguo a una región ganglionar (IIE). Anotar el número de regiones anatómicas afectas (p. ej. II3)
Estadio III	Afectación de regiones ganglionares a ambos lados del diafragma (III), o centrada en una localización u órgano extralinfático contiguo (IIIE) o del bazo (IIIS) o de ambos (IIISE). Puede subdividirse en: III1: supracelíaco (bazo, ganglios del hilio esplénico, celíacos o portales) III2: infracelíaco (ganglios paraaórticos, ilíacos, mesentéricos)
Estadio IV	Afectación difusa o diseminada de una o más localizaciones extralinfáticas con o sin afectación asociada de ganglios linfáticos

The Revised European-American clasificación de las neoplasias linfoides (REAL) clasifica el HD en dos grupos relativamente distintos: **(1) esclerosis nodular (66%)**: de celularidad mixta (25%), pobre en linfocitos (5%) y predominio linfocitario difuso (<3%) y **(2) linfocítico nodular predominante (<3%)**. (27)

Los pacientes en etapas I o II no voluminosa pueden ser tratados con radioterapia únicamente.

Pacientes con enfermedad voluminosa o enfermedad que requiere radiación extensiva de los tejidos normales, suelen ser tratados con quimioterapia seguida de radiación.

Pacientes con estadio III y IV de la enfermedad reciben quimioterapia, algunas veces se combinan con radiación, seguida de radioterapia para pacientes con grandes masas mediastinales.

Los pacientes con tumor en estadio IA y IIA con HD las tasas de curación son > 90% cuando son tratados con radiación únicamente. El ochenta a 90% de los pacientes con estadio IIIA de la enfermedad se puede curar cuando se trata con modalidad combinada. El 60 a 70% de los pacientes con enfermedad en estadio

IIIB se curan mediante quimioterapia únicamente o en combinación con la radiación. El 50 a 60% de los pacientes en estadio IV, ha logrado su curación con la combinación de quimioterapéuticos.(26,27)

3.1.2 Linfoma No Hodgkin (LNH)

El LNH se observa en todos los grupos de edad, los pacientes suelen ser mayores con una edad media de 55 años; con una relación de hombres y mujeres (1,4: 1). El ochenta y cinco por ciento de los pacientes con LNH presentan enfermedad avanzada y típicamente presentan síntomas constitucionales, linfadenopatía generalizada y / o extensa. El linfoma de células B, afecta el mediastino y ocurre predominantemente en adultos jóvenes con una edad promedio de 26 años, ocasionalmente en niños de sexo femenino en ambos grupos.

Los linfomas linfoblásticos son agresivos. Se catalogan como linfomas de alto grado que se puede manifestar con un crecimiento rápido de la masa mediastinal y por lo general se presentan en los pacientes de la primera y segunda décadas de la vida, con mayor frecuencia en varones.

Los LNH se caracterizan histológicamente por el predominio de linfocitos malignos, con características homogéneas y células de crecimiento uniforme . Los linfomas de células B son compuestos principalmente de grandes células claras con un fondo fibroso.

El linfoma linfoblástico se compone de una población homogénea de linfoblastos. Se manifiesta voluminoso, no encapsulado, invasivo, que implican el timo y puede invadir estructuras adyacentes.

El LNH es menos probable que implique el mediastino anterosuperior; tiene una predilección mayor para la diseminación contigua y hematógena extranodal, a nódulos distantes y mediastino medio y posterior.

Menos del 5% de los pacientes desarrollan afectación pulmonar; por lo general al final de la clínica.(28)

La Tomografía Computarizada de tórax puede ser útil para definir el grado de enfermedad en pacientes con estadio temprano (estadio I o II) o enfermedad recurrente en pacientes tratados. Sin embargo, la tomografía de tórax tiene poca utilidad en los pacientes no tratados con cuadro avanzado (Estadio III o IV). (26)

Debido a su diversidad, los LNH son difíciles de clasificar. Si bien la modificación de Ann Arbor se puede aplicar, el LNH es probablemente de presentación sistémica, por lo que la clasificación histopatológica es uno de los predictores más importantes

La clasificación de REAL subdivide los tumores malignos de células B en: indolente, agresivo o muy agresivo

Los LNH indolentes tienen una condición histológica más favorable. Tienden a ocurrir en sitios ganglionares, pero su presentación es en estadios clínicos avanzados.

Los LNH agresivos, tienen una presentación histológica menos favorable con una predilección extraganglionar localizada y son potencialmente más curables que los LNH indolentes. (29)

El tratamiento del LNH varía de acuerdo con la clasificación histológica, sitio de presentación y la enfermedad a distancia. Los pacientes con LNH indolente tienen un curso prolongado de la enfermedad; se curan raramente y casi siempre tienen recurrencia. El objetivo de la terapia es la paliación con radiación local y / o quimioterapia cuando es necesario.

El tratamiento de formas agresivas de LNH consiste en quimioterapia combinada con radiación médular. El trasplante puede mejorar la sobrevida.

El linfoma de células B es potencialmente curable; el linfoma linfoblástico se trata de manera agresiva. Los factores de mal pronósticos incluyen el tamaño del tumor al momento de la presentación, enfermedad extraganglionar extensa y lenta respuesta al tratamiento. (26,29)

3.2 QUISTES MEDIASTINICOS

3.2.1 Quistes del intestino anterior

Quistes congénitos del intestino anterior son los más comunes y en general los quistes mediastinicos representan aproximadamente el 20% de todas las masas. Los quistes broncogénicos representan del 50 a 60% de todos los quistes. Los quistes del intestino anterior probablemente surgen como resultado de un desarrollo aberrante del intestino anterior primitivo

El ochenta y cinco por ciento de los **quistes broncogénicos** en el mediastino, presentan estrecha relación a la tráquea, los bronquios y la carina; aproximadamente el 15% ocurren en el pulmón.

Ocasionalmente los quistes broncogénicos pueden envolver al esófago, ocasionando compresión de este. Puede emigrar a lugares atípicos como la pleura, el ligamento pulmonar inferior, cuello, diafragma o abdomen.

Doce por ciento de pacientes con quistes de duplicación esofágica presentan malformaciones congénitas asociados con mayor frecuencia.

Los quistes del intestino anterior son revestidas de epitelio con estructuras quística y se clasifican histológicamente por el lugar de donde se originan, ejemplo: los quistes broncogénicos están revestidos por epitelio respiratorio (columnar ciliado pseudoestratificado) con láminas cartilaginosas y glándulas bronquiales.

Los **quistes enterógenos**, son generalmente revestidos por epitelio del tracto alimentario; el 50 a 60% contienen mucosa gástrica o tejido pancreático. La pared del quiste se caracteriza por contar con dos capas bien desarrolladas de músculo liso y un plexo mientérico.

Los **quistes de duplicación esofágica** se encuentran casi exclusivamente dentro de la pared del esófago o adherente a él.

Los **quistes neuroentéricos**, patológicamente son idénticos a los quistes de duplicación esofágica y frecuentemente contienen tanto tejido neural como mesentérico, incluyendo mucosa gástrica. Estos pueden manifestarse como un quiste aislado del mediastino sin conexión espinal, o puede tener un tracto fibroso en relación a la columna vertebral.

Los quistes pueden ser descubiertos incidentalmente en pacientes asintomáticos; sin embargo, dos tercios de los pacientes con el tiempo desarrollan síntomas, más comúnmente de vías respiratorias u obstrucción del esófago

La degeneración maligna de los quistes del intestino anterior es raro. Radiológicamente, los quistes del intestino anterior se manifiestan como masas homogéneas, bien delimitadas, que varían en tamaño de 2 a 10 cm. Los quistes broncogénicos se presentan típicamente paratraqueales o subcarinales, pero se puede encontrar en cualquier lugar dentro del tórax. En la tomografía torácica las lesiones presentan zonas de atenuación variable, puede presentar calcificación de

la pared del quiste. La comunicación con el árbol traqueobronquial es poco frecuente y puede manifestarse como un nivel de gas-líquido dentro del quiste. En

los niños, la compresión del árbol traqueobronquial puede producir atrapamiento aéreo, atelectasia o desviación de la tráquea con zonas de consolidación. El diagnóstico presuntivo se puede establecer con broncoscopia o toracoscopia. Los quistes enterógenos, tienen características radiológicas casi idénticos a los de los quistes broncogénicos pero rara vez presentan calcificación. El noventa por ciento de los quistes neuroentéricos se presentan en el mediastino posterior, generalmente superior a la carina, a la derecha y separados del esófago. El 50% están asociados con cáncer cervical y anomalías vertebrales torácicas superiores tales como la escoliosis, espina bífida o hemivértebras.

Los quistes del intestino anterior son tratados frecuentemente con una completa extirpación quirúrgica aunque no tengan síntomas. Cuando un paciente no es un candidato quirúrgico, el drenaje con aguja por broncoscopia o toracoscopia es una alternativa; sin embargo, la escisión completa es excelente. (30)

3.3 TUMORES NEUROGENICOS

Los tumores neurogénicos representan aproximadamente el 20% de todas las neoplasias mediastinales en los adultos y el 35% en los pediátricos, por lo que los tumores neurogénicos son la causa más común de una masa mediastinica posterior.

Aproximadamente el 90% se producen en el mediastino posterior y representan el 75% de los tumores primarios posteriores. El 70 a 80% son benignos y aproximadamente la mitad de los pacientes son asintomáticos. Los tumores neurogénicos se agrupan generalmente en tres categorías: los derivados de nervios periféricos, ganglios simpáticos, o raramente parasimpáticos.

Schwannoma, neurofibroma, y el tumor maligno de la vaina de los nervios periféricos, mientras los ganglioneuroma, ganglioneuroblastoma y neuroblastoma surgen de los ganglios simpáticos.

Los tumores de las vainas nerviosas son más comunes en adultos, mientras que los tumores de los ganglios simpáticos son más comunes en niños.(31)

2.3.1 Tumor del nervio periférico

Schwannoma y Neurofibroma: Los schwannomas y neurofibromas son los tumores neurogénicos más comunes de mediastino posterior, cuya histología es benigna y de crecimiento lento. Frecuentemente surgen de una raíz nerviosa espinal, pero puede implicar cualquier nervio torácico. Los Schwannomas son neoplasias encapsuladas, compuestas de células de Schwann de patrón reticular, heterogéneos, con grandes áreas de regeneración quística, baja celularidad, hemorragia, mielina y pequeñas calcificaciones

Los neurofibromas suelen ser homogéneos y bien delimitados; no encapsulados que resultan de una proliferación desordenada de todos los elementos del nervio incluyendo: células de Schwann, mielínicas y amielínicas fibras nerviosas y fibroblastos. A pesar de estas diferencias, ambos tumores se manifiestan como tumoraciones grandes y esféricas.

El neurofibroma plexiforme, es una variante importante, bien definida, no encapsulada que por lo general se infiltra a lo largo de todo un plexo nervioso

Los hombres y mujeres de la tercera y cuarta décadas de la vida se ven igualmente afectados. La mayoría de los pacientes son asintomáticos, aunque un pequeño porcentaje experimenta parestesias o dolor por compresión de estructuras adyacentes o de extensión del tumor intramedular. Aproximadamente 30 a 45% de los neurofibromas puede ocurrir en individuos con neurofibromatosis.

Los pacientes con neurofibromatosis y tumores neurogénicos generalmente se presentan en una edad más joven y están en mayor riesgo de transformación de malignidad

Radiológicamente, schwannomas y neurofibromas suelen ser bien delimitados, esféricos, y lobulados paravertebrales pobladas masses¹ paravertebrales que puede alcanzar gran tamaño.

El 50% de los casos, produce una presión benigna con erosión y / o la deformidad de las costillas, cuerpos vertebrales y agujeros neurales.

En la Tomografía Computada, las calcificaciones son puntiformes, con áreas atenuadas que corresponden a zonas de hipocelularidad, cambios quísticos, hemorragia. Al contraste IV los schwannomas o neurofibromas se presentan como tumoraciones homogéneas o heterogéneas dependiendo el tipo de tumor con hipercaptación de la periferia. El 10% de los schwannomas y neurofibromas crecen a través o adyacentes al foramen intervertebral y se extienden en el canal espinal como una "mancuerna" o "reloj de arena". En la resonancia los

schwannomas y neurofibromas por lo general tienen una baja a intermedio intensidad en T1, mientras que pueden tener áreas de intermedia y alta intensidad en T2. El tratamiento de elección es la resección completa a través de toracoscópica o toracotomía. Tumores (32)

2.3.2 Tumor maligno de la vaina del nervio

Los tumores malignos de origen de la vaina del nervio son pleomorficos y se consideran casos raros de sarcomas de células fusiformes. También llamados neurofibromas malignos, schwannomas malignos y fibrosarcomas neurogénicos ; representan el grado maligno de los schwannomas y neurofibromas

Los tumores malignos de la vaina nerviosa afecta hombres y mujeres en el tercero a quinta década de la vida. Aproximadamente la mitad ocurren en individuos con neurofibromatosis, pero también puede ocurrir esporádicamente o puede ser inducida por la exposición a la radiación.

La presencia de dolor, una masa creciente y/o síntomas nerviosos son comunes y pueden persistir durante varios meses o años.

Radiológicamente se manifiesta como una masa mediastínica posterior, generalmente es superior a 5 cm de diámetro. En la TC, normalmente es una masa redondeada delimitada pero localmente pueden invadir estructuras mediastínicas adyacentes y pared torácica.

Las áreas hipodensas corresponden a hemorragia central, calcificación y necrosis.

La diseminación es hematogena, dando metástasis con frecuencia a los pulmones. La escisión quirúrgica radical con márgenes amplios es el procedimiento de elección. Cuando la resección completa no es posible, tiene que ser seguido de altas dosis de radiación.. La recidiva local tras la escisión completa es frecuente. La supervivencia global es pobre y adversamente afectada por el tamaño grande del tumor, resección incompleta, y / o una asociación con neurofibromatosis (32,33)

2.3.3 Tumores de los Ganglios Simpáticos

Los tumores de los ganglios simpáticos, son raras neoplasias malignas que se originan en las células nerviosas; puede ocurrir en ganglios simpáticos y a nivel

de las glándulas suprarrenales. El Ganglioneuroma y ganglioneuroblastoma surgen más comúnmente a partir de los ganglios simpáticos en el mediastino posterior.

El cincuenta por ciento de los neuroblastomas se originan en la glándula suprarrenal y surgen hasta un 30% en el mediastino posterior, siendo el sitio más común extraabdominal.

-Ganglioneuroma: se componen de células ganglionares solas o en racimos maduros con un estroma denso, encapsulado, alargado y homogéneo.

Típicamente afecta a niños y niñas mayores de 3 años de edad, adolescentes y adultos jóvenes; los cuales se presentan de manera asintomática a pesar de ser grandes tumores.

Radiológicamente, los tumores de los ganglios simpáticos se manifiestan como tumores bien delimitados, con una base amplia, abarcando de tres a cinco vertebras aunque puede ser variado, tan es así que pueden provocar escoliosis y desplazar estructuras adyacentes.(34)

En la Tomografía, el ganglioneuroma se puede manifestar como una masa homogénea o heterogénea alargada. En la Resonancia Magnética, suele apreciarse una tumoración homogénea, de intensidad intermedia en T1 y heterogénea de alta intensidad en la secuencia de T2 . La MRI puede definir con precisión la presencia y el grado invasión intraespinal.(35)

La escisión quirúrgica completa en el tratamiento de elección

- Ganglioneuroblastoma: son tumores que presentan características histológicas del ganglioneuroma y del neuroblastoma, con la presencia de grados variables de malignidad dependiendo de la presencia de células maduras o inmaduras, las cuales pueden dificultar su clasificación.

Macroscópicamente puede estar parcialmente encapsulado, bien delimitado y ser homogéneos, o bien presentar áreas de hemorragia y necrosis similar al neuroblastoma.

Los ganglioneuroblastomas pueden afectar a hombres y mujeres por igual y los pacientes suelen ser menores de 10 años. Los síntomas cuando se presentan típicamente, se relacionan con el tamaño del tumor, extensión intraespinal, invasión local extensa y / o presencia de metástasis. Radiológicamente puede

manifestarse como una masa paravertebral oblonga o irregular, con invasión local y metástasis importantes.

-Neuroblastoma: se compone de células redondas y pequeñas, encapsulados, con extensas áreas de hemorragia, degeneración quística y necrosis; puede ser localmente invasivo y metastásico.

El neuroblastoma es un tumor maligno que se presenta en niños pequeños. Aproximadamente el 60% de los casos ocurren en niños menores de 2 años y del 70 al 90% afectan a menores de 5 años. En los niños menores de 5 años es de 1,3 a 2 veces más común en hombres, pero en pacientes mayores, ambos sexos son igualmente afectados. Las dos terceras partes de los niños son sintomáticos presentando dolor, síntomas constitucionales, déficit neurológico como Síndrome de Horner, dificultad respiratoria y ataxia; presentan de metástasis a distancia al momento del diagnóstico.

El Neuroblastoma y con menos frecuencia el ganglioneuroblastoma y ganglioneuroma, pueden ser metabólicamente activos con la elevación de catecolaminas en plasma y los niveles de péptidos vasoactivos intestinales, causando hipertensión, enrojecimiento y síndrome diarreico intratable.

El neuroblastoma se manifiesta como una tumoración alargada paravertebral con una propensión a desplazar e invadir estructuras adyacentes. La calcificación extensa puede ser detectada en las radiografías en aproximadamente el 30% de los casos. Los márgenes del tumor puede ser lisos o irregulares y la heterogeneidad se correlaciona con grandes áreas de necrosis. Aproximadamente el 80% de los neuroblastomas presentan varias calcificaciones en la Tomografía; dando una imagen como una "nube, punteada" en forma de anillo y sólida. (4)

En la MRI típicamente muestran tumores de características homogéneas o heterogéneas, la cual refuerza a la administración con gadoleno, Puede presentar extensión intramedular y/o a estructuras adyacentes.(35)

El pronóstico se basa en la extensión del tumor, presencia de metástasis y si involucran o no ganglios.

La etapa I representa un tumor ipsilateral bien circunscrito, no invasivo

Etapa II representa un tumor con invasión local en los tejidos blandos adyacentes, hueso o canal espinal sin extensión a través de la línea media y / o presencia de ganglios linfáticos regionales ipsilaterales.

Etapa III representa la extensión del tumor a través de la línea media y la implicación de los ganglios linfáticos regionales bilaterales.

Etapa IV representa enfermedad metastásica generalizada.

Etapa IV- S, esta etapa incluye a los pacientes con estadio clínico I o II y enfermedad metastásica limitada al hígado, piel y / o médula ósea.

El tratamiento de elección para los tumores de ganglios simpáticos, es la resección quirúrgica completa. La resección quirúrgica completa del neuroblastoma en estadio I y ganglioneuroblastoma es considerada curativa en todo el grupo de edades.

La Etapa II y III del neuroblastoma y ganglioneuroblastoma debe ser extirpado completamente, inmediatamente posterior al diagnóstico. Después de la cirugía para el estadio II de la enfermedad, algunos oncólogos recomiendan radiación adyuvante con la quimioterapia para el tratamiento del residual. La quimioterapia puede inducir respuesta completa o parcial en el 70% de los pacientes con enfermedad en estadio III.

La reducción en el tamaño de las lesiones inicialmente inoperable, tiende a ser seguida por una escisión completa del tumor residual. La quimioterapia y la radiación son terapias importantes en el tratamiento de enfermedad avanzada; sin embargo, el neuroblastoma con la terapia de radiación puede tener complicaciones tardías (escoliosis y paraplejía) en niños y jóvenes.

Los factores de mal pronósticos para el neuroblastoma y ganglioneuroblastoma son mayor edad al diagnóstico, tamaño tumoral, tipo celular (diferenciado o indiferenciado), el estadio avanzado (estadio III y IV) y extensión (34)

-Meningocele Torácico: son lesiones quísticas mediastínicas raras, que se caracterizan por meninges redundantes (duramadre y la aracnoides) con pequeñas cantidades de tejido neural dentro de la pared; a través de el foramen vertebral, se llenan con líquido cefalorraquídeo.

Los sujetos masculinos y femeninos son igualmente afectados; generalmente se presentan de manera asintomática y con frecuencia entre la cuarta - quinta décadas de la vida.

Radiológicamente, el meningocele torácico se manifiesta como una masa paravertebral marginal, frecuentemente asociada con anomalías óseas como la erosión por la presión del cuerpo vertebral posterior, ensanchamiento del

foramen neural y cifoescoliosis. Las lesiones suelen medir 2 a 3 cm, pero puede alcanzar tamaños grandes.

La TC y la RM pueden demostrar la continuidad entre el líquido cefalorraquídeo presente en el meningocele y el saco techal. Si se presentan síntomas, la resección quirúrgica puede ser indicada. (33)

IV. Planteamiento del problema

En el Hospital del Centro Medico ISSEMYM desde el inicio de sus funciones se han tratado pacientes con patología mediastinal; sin embargo, hasta este momento no se ha documentado detalladamente acerca de la frecuencia de presentación de los tumores mediastinales, así como la distribución por compartimentos y los tipos histológicos más frecuentes.

IV.I Pregunta de investigación

Por tanto ¿Cuál es la Epidemiología Descriptiva de los tumores mediastinales que se han diagnosticado en la población derecho habiente en el Centro Medico ISSEMyM en el periodo de enero del 2003 al 31 de diciembre del 2010.

V. Justificaciones:

La patología mediastinal ha sido la sexta causa de morbimortalidad tratada en el servicio de Cirugía de Tórax en este hospital; de todas las enfermedades relacionadas, los tumores han sido el principal motivo de consulta, donde hasta el 2007 eran manejados en este Centro Medico. Sin embargo, todavía se atienden pacientes referidos de otros nosocomios o bien de otros servicios con patología mediastinal, donde se realiza el diagnóstico definitivo con posterior referencia al Centro Oncológico dependiendo del estirpe histológico.

Desde el inicio de labores de este Centro Medico ISSEMYM, entre un periodo de enero del 2003 a diciembre del 2010 se registraron un total de 24 pacientes con patología de tipo tumoral a nivel mediastinal, de los cuales solo 19 pacientes contaron con expedientes clínicos físico completos.

El siguiente estudio se realizara para conocer la frecuencia y la distribución de los tipos de tumores mediastinales, diagnosticados por estudios de imagen y por reporte final histopatológico; en el Centro Médico ISSEMyM en el periodo de enero 2003 a diciembre del 2010.

VI.Objetivos

VI.I Objetivo general

Conocer los tipos y distribución de tumores mediastinales en el Centro Medico ISSEMyM encontrados en el periodo de enero del 2003 a 31 de diciembre del 2010

VI.II Objetivos específicos

- a) Describir de todas las lesiones mediastinales que se diagnosticaron, de estos cuantos resultaron ser tumores mediastinales.
- b) Describir las variable histopatológicas de los tumores mediastinales.
- c) Conocer la frecuencia y distribución de los tumores mediastinales.

VII. Material y método.

VII.I. Tipo de estudio

El proyecto de investigación es un estudio observacional, descriptivo, retrospectivo.

VII.II. Universo de trabajo

Pacientes que fueron sometidos a resección tumoral y a toma de biopsia de tumoraciones mediastinales en el Centro Médico ISSEMyM, en la Ciudad de Toluca, México, de enero del 2003 a diciembre del 2010.

Criterios de inclusión

- Aquellos pacientes sometidos a una resección o biopsia por una tumoración mediastinal, durante el periodo comprendido entre enero del 2003 hasta diciembre del 2010; por lo que metodológicamente se revisarán los expedientes clínico-radiológicos.

Criterios de eliminación

- Expedientes que no se encuentren o estén incompletos.

VII.III Operacionalización de variables

<u>Variable</u>	<u>Tipo</u>	<u>Escala de Medición</u>	<u>Estadística</u>
Edad	Cuantitativa	Años	Promedio
Genero	Nominal	Femenino/Masculino	Porcentaje
Localización	Nominal	Anterior/medio y posterior	Porcentaje
M. Anterior	Nominal.	Timoma, Carcinoma Timico, Tumor carcinoide timico, Timolipoma, Quistes timicos no neoplásicos, Tumor mediastinal de células germinales, Linfangioma mediastinal o higroma quístico, Bocio mediastinal y Adenoma paratiroideo mediastinal. Linfoma	Porcentaje
M. Medio y Posterior	Nominal	Linfomas, Quistes mediastinicos y Tumores neurogénicos	Porcentaje
Tamaño	Cuantitativa	Centímetros	Promedio
Estirpe	Nominales	Benigno/ Maligno	Número
Estadio	Ordinal	Niveles	Porcentaje

VII.IV. Diseño Metodológico.

- 1) Elaboración de la lista de pacientes , registrados en libretas de pacientes control del servicio de cirugía de tórax y de censos diarios de hospitalización que se almacenan por semana, mes y año de cirugías realizadas en el centro médico ISSEMyM.
- 2) Recolección de los datos en el archivo clínico del hospital.
- 3) Recolección de datos de reportes de histopatología en unidad de Patología
- 4) Recopilación de los datos clínicos y reporte de histopatología para análisis estadístico y su interpretación

VII.V. Análisis estadístico.

Expresado en medidas de tendencia central descriptivas.

VII. VI Instrumento de recolección de datos

El registro de cada paciente está contenido en una tabla en formato Excel la cual reúne la siguiente información: datos demográficos, información sobre variables clínicas, y quirúrgicas.

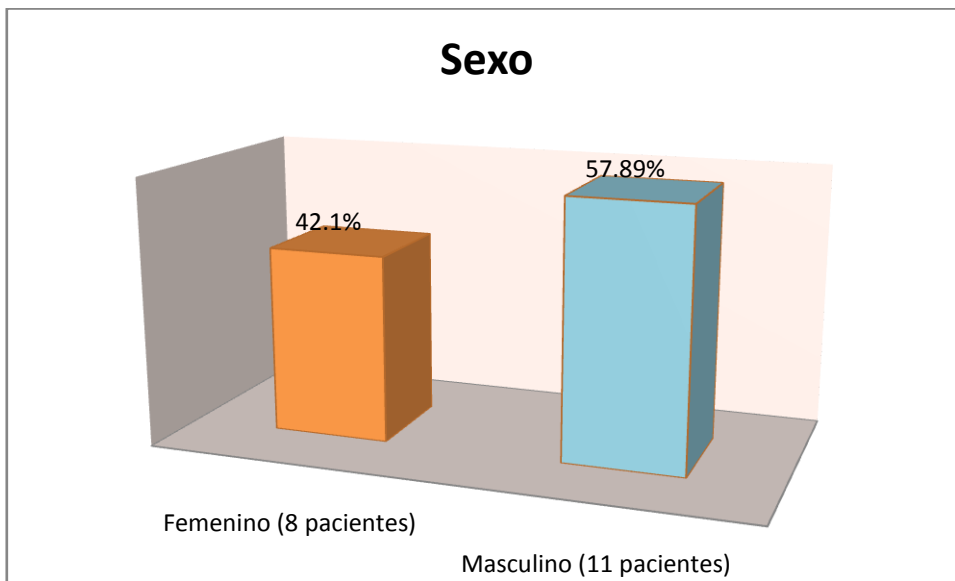
VII. VII Implicaciones éticas.

El presente protocolo de investigación tiene un riesgo menor que el mínimo de acuerdo a la Ley General de Salud vigente en nuestro país y la declaración de Helsinki.

Se mantendrá en todo momento el anonimato de los pacientes en el presente estudio.

VIII. RESULTADOS

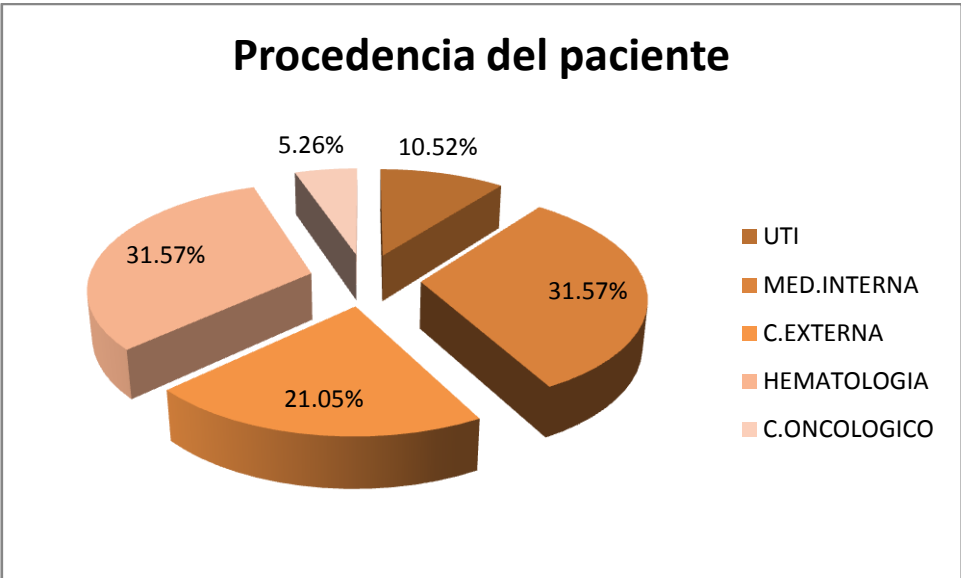
Se estudiaron un total de 19 pacientes con patología tumoral mediastinal; de los cuales 8 pacientes (42.1%) fueron mujeres y 11 hombres (57.8%). El rango de edad fue 38 a 54 años (media de 48) para sexo femenino y de 18 a 60 años (media de 41) para sexo masculino.



Gráfica 1. Muestra da distribución por sexo

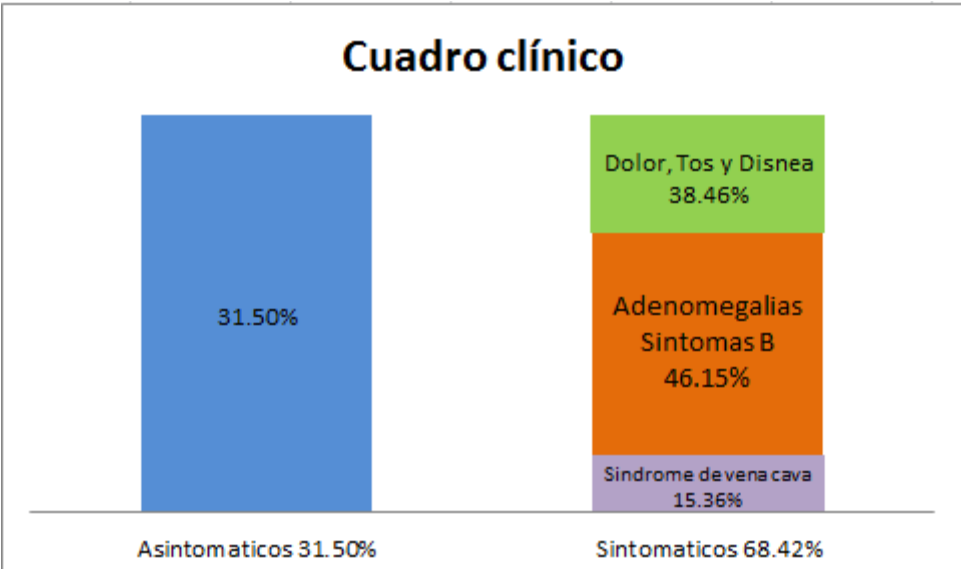
De los pacientes estudiados (n=19), 14 de ellos (73.66%) fueron pacientes hospitalizados interconsultantes de diversos servicios de este Hospital, como: Terapia Intensiva con 2 pacientes (10.5%), Medicina Interna con 6 pacientes (31.5%) y 6 pacientes (31.5%) del servicio de Hematología.

Los 5 pacientes restante, 4 (21.05%) fueron visto en la consulta externa de Cirugía de Tórax y un paciente (5.26 %) fue referido del Centro Oncológico Estatal.



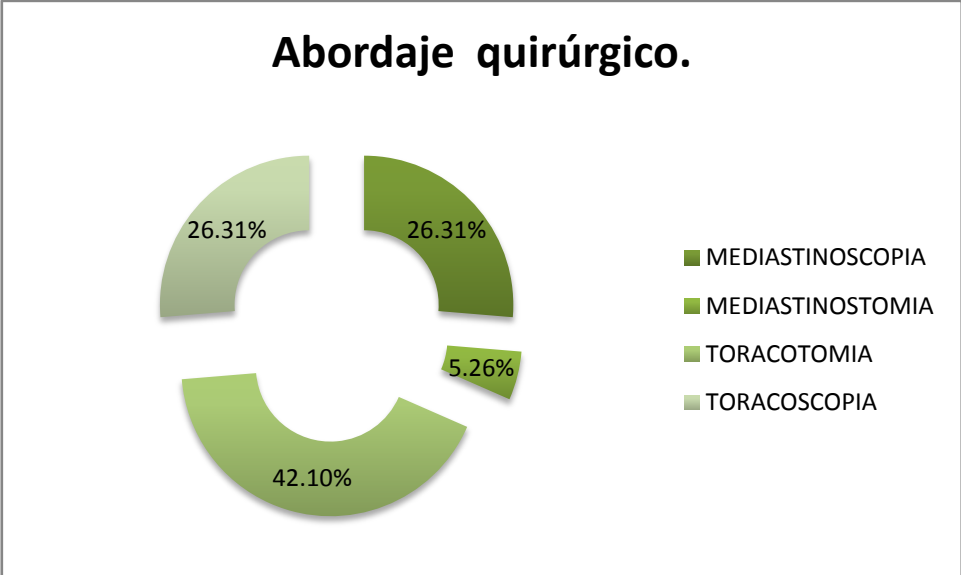
Gráfica 2. Pacientes Referidos

De los 19 pacientes, 6 (31.5%) refirieron haber cursado asintomáticos; mientras que 13 de ellos (68.42%) presentaron síntomas como: Síndrome de Vena Cava Superior, 2 pacientes (15.36%), adenomegalias acompañados de síntomas B y 6 pacientes (46.15%) con dolor, tos y/o disnea.



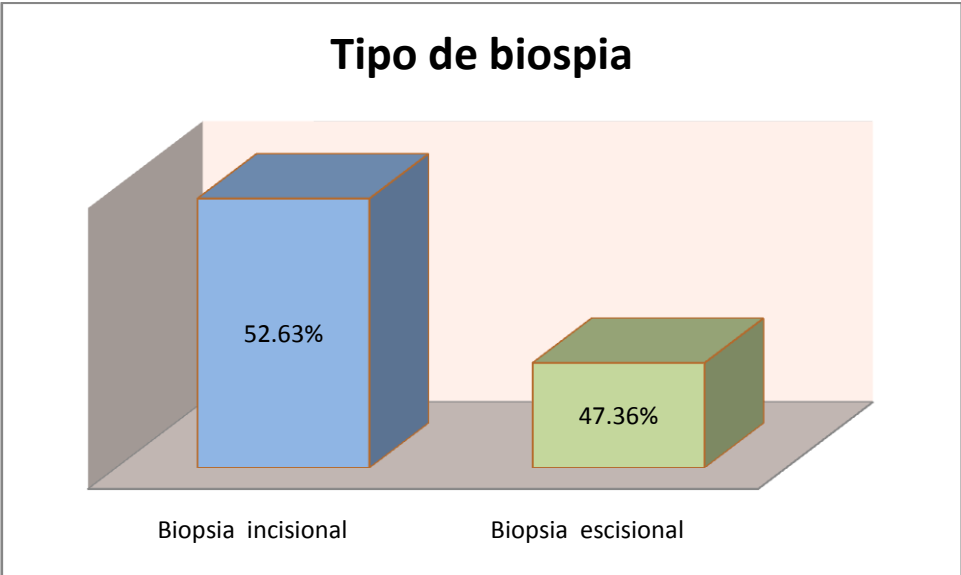
Gráfica 3. Muestra los principales síntomas pre quirúrgicos

Se utilizaron distintos tipos de abordaje quirúrgico: 5 pacientes (26.31%) por mediastinoscopia, 5 pacientes (26.31) por toracoscopia. Solo 1 paciente (5.26%) requirió de mediastinostomia y 8 pacientes (42.10%) el abordaje fue con toracotomía exploradora.



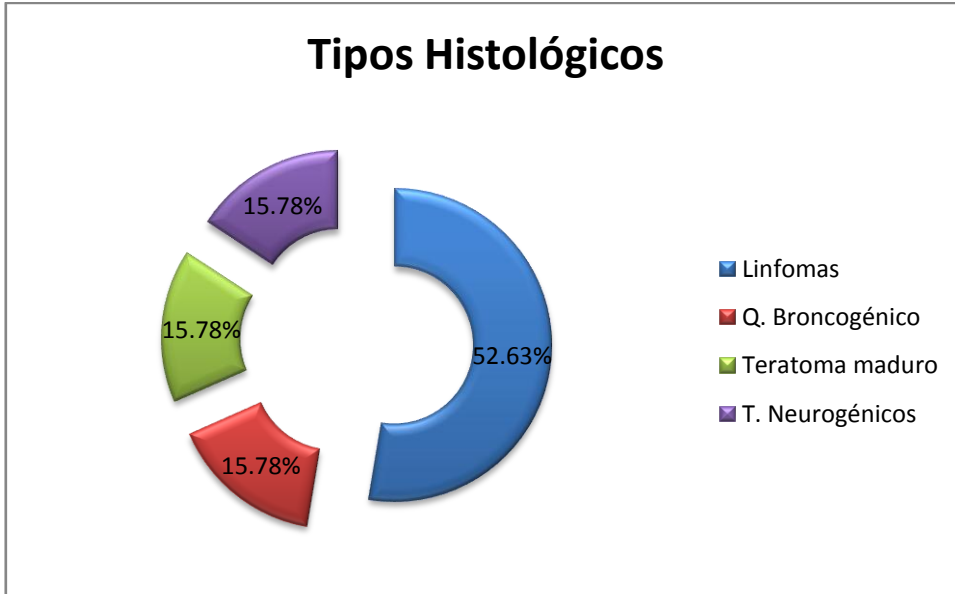
Grafica 4. Muestra los diferentes tipos de abordaje quirúrgico empleado

A 10 pacientes (52.63%) del total (n=19) se realizó biopsia incisional, mientras que el resto (47.36%) se realizó biopsia escisional.



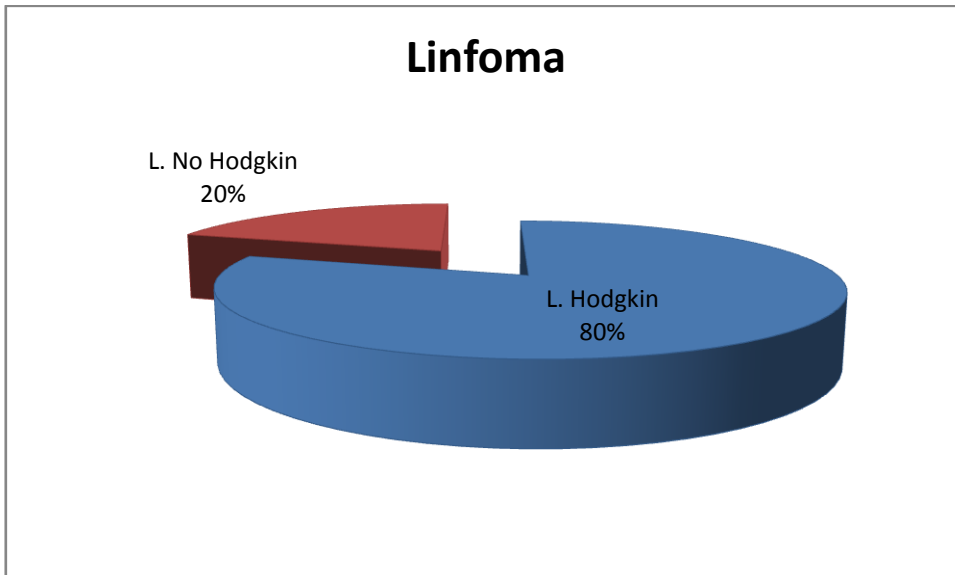
Gráfica 5. El 47.36% el diagnóstico y tratamiento fue mediante la biopsia escisional

El reporte histopatológico final en 10 pacientes (52.63%) del total (n=19) correspondieron a Linfomas, 3 pacientes (15.78%) presentaron Quiste Broncogénico, 3 pacientes (15.78%) Teratoma maduro y 3 pacientes (15.78%) Tumores Neurogénicos.



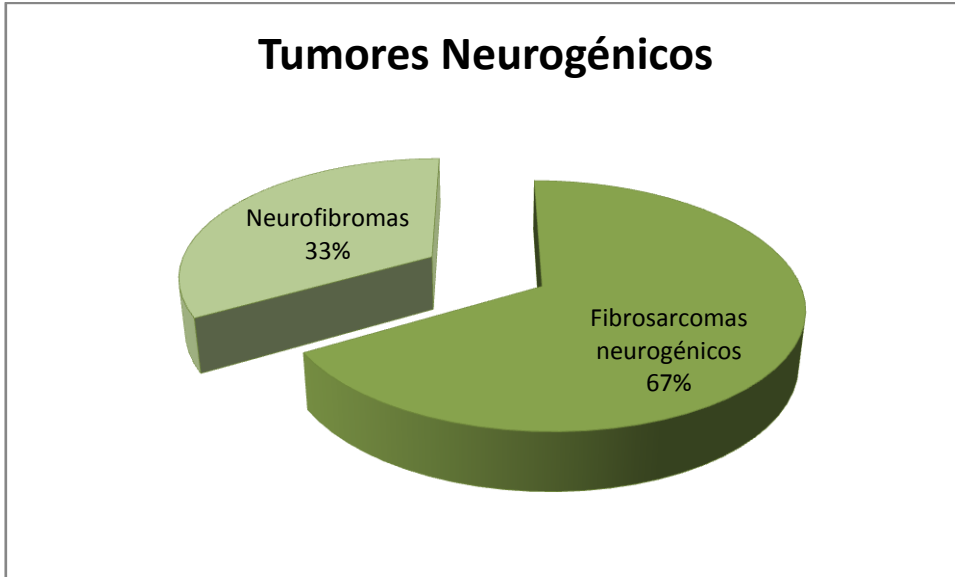
Gráfica 6. Tipos de Tumores más frecuentemente encontrados

De los pacientes que presentaron Linfoma, 8 pacientes (80%) se reportaron como de tipo Hodgkin; mientras que 2 pacientes (20%) como Linfoma No Hodgkin.



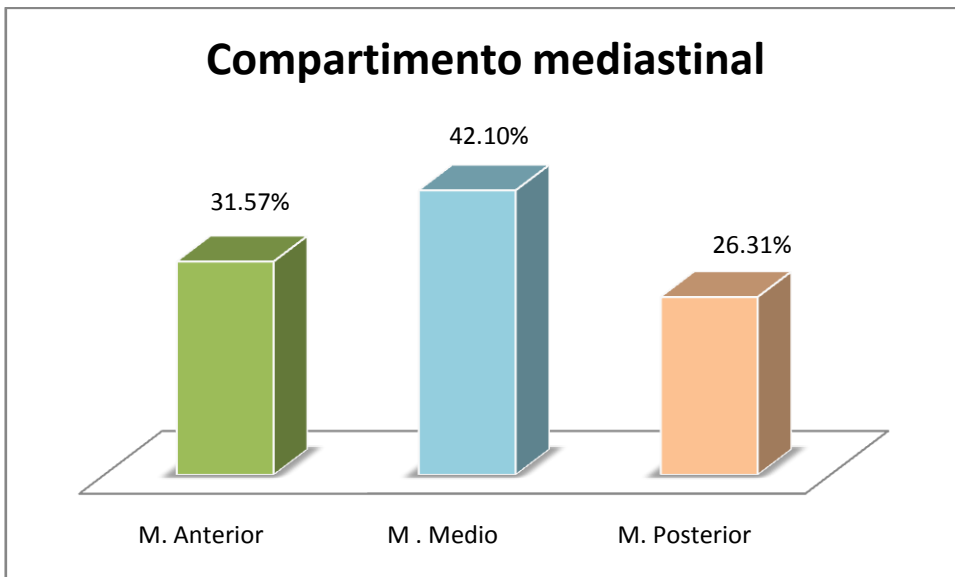
Gráfica 7. Tipos de Linfomas

De los 3 pacientes (15.78%) encontrados portadores de Tumores Neurogénicos, se reportaron 2 pacientes (66.66%) con Neurofibromas maligno o también conocido como Fibrosarcoma Neurogenico; mientras que solo un paciente (33.33%) se reportó con neurofibroma benigno.



Gráfica 8. Existen diferentes tipos de tumores neurogénico de los cuales los malignos predominaron en esta serie

Por lo que se pudo concluir que 6 tumores (31.57%), correspondían a Mediastino Anterior, 8 tumores (42.10%) a Mediastino Medio y 5 tumores 26.31% se encontraron en Mediastino Posterior.



Gráfica 9. Distribución de tumores por compartimento

En el Mediastino Anterior se encontró que los tipos histológicos más frecuentes fueron los Linfomas de tipo Hodgkin (50%) y los Teratomas maduros (50%) con la misma distribución.

En el Mediastino Medio los tipos histológicos más frecuentes fueron el Linfoma con 62.5%; el segundo tipo histológico encontrando fue el Quiste Broncogénico en el 37.5%.

En el compartimento Posterior se encontró que los tipos histológicos más frecuentes fueron los Linfomas en el 40% y los Tumores Neurogénicos (60%).

COMPARTIMENTO	%	TIPOS	%
M anterior	37.57	Linfoma	50%
		Teratoma	50%
M medio	42.10	Linfoma	62.5%
		Q. broncogénico	37.5%
M posterior	26.31	T. neurogénico	60%
		Linfoma	40%

Tabla 1. Distribución por compartimento así como frecuencia y tipos de tumores diagnosticados

IX. DISCUSIÓN

Aunque existen diversas clasificaciones utilizadas para la división del mediastino, la empleada en este trabajo contribuyó para poder agrupar los tumores encontrados en tres compartimentos principales: anterior, medio y posterior. En la literatura se refiere que la mayor parte de las tumoraciones mediastinales corresponden en general a cuatro de las siguientes lesiones: neoplasias derivadas del timo, tumores neurogénicos, linfomas y tumores germinales (3). En una serie de 19 pacientes se encontró que 6 (31.57%) de los 19 tumores correspondían al compartimiento anterior, 8 (42.10%) al medio y 5 (26.31%) al posterior; de los cuales los tipos histológicos más frecuentes fueron para mediastino anterior: Linfoma y Teratomas, para el mediastino medio Linfomas de los cuales 2 resultaron del tipo No Hodgkin y Quistes broncogénicos y para el mediastino posterior los Tumores neurogénicos en primer lugar y los linfomas en segundo. Por lo que no se difiere mucho de lo reportado en la literatura universal, corroborando que en este Centro Medico ISSEMYM la primer neoplasia es el Linfoma con un total de 8 pacientes encontrados (52.63%).

Estas afecciones se presentan en cualquier edad de la vida y en general no hay diferencias significativas en cuanto al sexo. De nuestro grupo de estudio el 57.89% correspondieron al sexo masculino, mientras que el 42.10% al sexo femenino.

El común denominador de los pacientes fue la presencia de una tumoración mediastinica encontrada como hallazgo en la radiografía de tórax; sin embargo, para la localización específica e identificación del tumor se realizó tomografía axial computarizada a todos; ya que se considera el estudio de imagen de elección para las lesiones mediastinales porque permite una evaluación contrastada para distinguir estructuras vasculares, quísticas y calcificaciones.

El cuadro clínico puede ser variado ya que muchos de los pacientes cursan asintomáticos, mientras que los que presentan síntomas suelen presentar estadios avanzados de la enfermedad donde los síntomas principales involucran a estructuras vecinas como disnea, dolor torácico, tos, disfagia, pérdida de peso y adenopatías. (4)

La resección total puede considerarse casi en todo tipo de tumores excepto para los linfomas, metastasis y tumores de células germinales (9). Sin embargo habrá que considerar otras características importantes como el grado de invasión a diversas estructuras mediastinales que por su compromiso pueda imposibilitar dicho tratamiento.

Por lo que se puede concluir que con el número de pacientes estudiados el tipo de tumor más frecuentemente encontrado es el Linfoma.

X. CONCLUSIONES

En el mediastino en una región anatómica donde se localizan una gran variedad de neoplasias histológicamente diferentes.

Clínicamente, en los estadios iniciales los pacientes suelen ser asintomáticos; son diagnosticados incidentalmente durante una radiografía de tórax de rutina; sin embargo, cuando el diagnóstico se realiza en los estadios más avanzados, se suelen presentar manifestaciones clínicas asociadas a la compresión de las estructuras mediastinales. (3,4)

El pronóstico de este tipo de patología depende del tipo histológico del tumor, de su extensión anatómica y de la posibilidad de resecarlo completamente. El tratamiento radio y quimioterapéutico puede estar indicado como coadyuvante después de la resección.

VIII. Bibliografía:

1. Shields TW. Primary lesions of the mediastinum and their investigation and treatment. En: Shields TW editores. General Thoracic Surgery. 4a edición . Baltimore, USA; 1994. p. 465-78
2. Luketich JD, Ginsberg RJ. The current management of patients with mediastinal tumors. *Adv Surg* 1996; 30: 311-32.
3. Hoffman OA, Gillespie DJ, Aughenbaugh GL, Brown LR. Primary mediastinal neoplasms . *Mayo Clin Proc* 1993; 68: 880-91.
4. Ahh JM, Lee KS, Goo JM, Song KS, Kim SJ, Im JG. Predicting the histology of anterior mediastinal masses: comparison of chest radiography and CT. *J Thorac Imaging* 1996; 11: 265-71.
5. Brown LR, Aughenbaugh GL. Masses of the anterior mediastinum: CT and MR imaging. *Am J Roentgenol* 1992; 157: 1171-80
6. Antonini Canterin F, Piazza R, Ascione L, Pavan D, Nicolosi GL. Value of transesophageal echocardiography in the diagnosis of compressive, atypically located pericardial cysts. *Am J Soc Echocardiogr* 2002; 15: 192-4.
7. Panelli F, Erickson RA, Prasad VM. Evaluation of mediastinal masses by endoscopic ultrasound and endoscopic ultrasound-guided fine needle aspiration. *Am J Gastroenterol* 2001; 96: 401-8.
8. Santillan Doherty P. Paranganglioma. En: Herrera, Lerman, editores. *Endocrinología, Controversias Médico- Quirúrgicas*. 4ª edición. México: 2000. P. 465-78
9. Ibarra PC, Kelly GJ, Fernández CM. Tumores y masas del mediastino. *Rev Inst Nal Enf Resp Mex*. 2001 Sep; 14(3): 172-177.
10. Morgenthaler TI, Brown LR, Colby TV. Thymoma. *Mayo Clin Proc* 1993; 68:1110-23
11. Souadjian JV, Enriquez P, Silverstein MN. The spectrum of diseases associated with thymoma. *Arch Intern Med* 1974; 134:374-79
12. Maggi G, Giaccone G, Donadio M. Thymomas: a review of 169 cases with particular reference to results of surgical treatment. *Cancer* 1986; 58:765-76
13. Rosado de Christenson ML, Galobardes J, Moran CA. Thymoma: radiologic-pathologic correlation. *Radiographics* 1992; 12:151-68
14. Suster S, Rosai J. Thymic carcinoma: a clinic pathologic study of 60 cases. *Cancer* 1999; 67:1025-32
15. Snover DC, Levine GD, Rosai J. Thymic carcinoma: five distinctive histological variants. *Am J Surg Pathol* 2002; 6:451-70
16. Do YS, Im JG, Lee BH. CT findings in malignant tumors of thymic epithelium. *J Comput Assist Tomogr* 2005; 19:192-97

17. Diane C, Strollo, Melissa L. Rosado de Christenson and James R. Jett. Primary Mediastinal Tumor. Part 1: Tumor of the Anterior Mediastinum. *Chest Surg Clin N Am* 1997;112:511-522
18. Scalzetti EM, Heitzman ER, Groskin SA. Development lymphatic disorders of the thorax. *Radiographics* 1991; 11:1069-85
19. Brown LR, Reiman HM, Rosenow EC. Intrathoracic lymphangioma. *Mayo Clin Proc* 1986; 61:882-92
20. Shaffer K, Rosado de Christenson ML, Patz EF. Thoracic lymphangioma in adults: CT and MR imaging features. *Am J Roentgenol* 1994; 162:283-89.
21. Rosai J, Carcangiu ML, DeLellis RA. Tumor-like conditions: tumors of the thyroid gland. En: Rosai J editors.. *Atlas of tumor pathology*, 5ta edición. Washington, DC: 1992. p. 297-316
22. Glazer GM, Axel L, Moss AA. CT diagnosis of mediastinal thyroid. *Am J Roentgenol* 1982; 138:495-98
23. Yousem DM, Scheff AM. Thyroid and parathyroid gland pathology. *Otolaryngol Clin North Am* 1995; 28:621-49
24. Strickler JG, Kurtin PJ. Mediastinal lymphoma. *Semin Diagn Pathol* 1991; 8:2-13
25. Castellino RA. The non-Hodgkin's lymphomas: practical concepts for the diagnostic radiologist. *Radiology* 1991; 178:315-21
26. Costello P, Jochelson M. Lymphoma of the mediastinum and lung. En: Taveras JM editores. *Radiology: diagnosis imaging- intervention*. 7ma edición. Philadelphia: 2006 .p. 1-13
27. DeVita VT, Mauch PM, Harris NL. Hodgkin disease. En: DeVita VT, Hellman S editores. *Cancer: principles and practice of oncology*. 5ta edición. Philadelphia: 1997. p. 2242-83
28. Harris NL, Jaffe ES, Stein H. A revised European-American classification of lymphoid neoplasms: a proposal from the international lymphoma study group. *Blood* 1994;84:1361-92
29. Shipp MA, Mauch PM, Harris NL. Non-Hodgkin's lymphomas. En: DeVita VT, Hellman S, editores. *Cancer: principles and practice of oncology*. 5ta edición. Philadelphia: 1997; 2165-2220
30. Georges R, Deslauriers J, Duranceau AI. Clinical spectrum of bronchogenic cysts of the mediastinum and lung in the adult. *Ann Thorac Surg* 1991; 52:6-13.
31. Azarow KS, Pearl RH, Zurcher R. Primary mediastinal masses. *J Thorac Cardiovasc Surg* 1993; 106:67-72
32. Ribet ME, Cardot GR. Neurogenic tumors of the thorax. *Ann Thorac Surg* 1994; 58:1091-95
33. Canvasser DA, Naunheim KS. Thoracoscopic management of posterior mediastinal tumors. *Chest Surg Clin N Am* 1997;6:53-67

34. Caty MG, Shamberger RC. Abdominal tumors in infancy and childhood. *Pediatr Surg* 2003; 40:1253-71
35. Rufini V, Fisher GA, Shulkin BL. Iodine-123 imaging of neuroblastoma: utility of SPECT and delayed imaging. *J Nucl Med* 1996; 37:1464-68

