



**UNIVERSIDAD AUTÓNOMA DEL ESTADO DE MÉXICO  
FACULTAD DE ODONTOLOGÍA**

**CENTRO DE INVESTIGACIÓN  
Y ESTUDIOS AVANZADOS EN ODONTOLOGÍA  
“DR. KEISABURO MIYATA”**

**“SEGUNDO MOLAR SUPERIOR CON FRACTURA RADICULAR HORIZONTAL.  
CASO CLÍNICO”**

**PROYECTO TERMINAL  
QUE PARA OBTENER EL DIPLOMA DE:  
ESPECIALISTA EN ENDODONCIA**

**PRESENTA:**

**Lic. En Etm. Ariadna Andrea Bravo Gómez**

**DIRECTOR:**

**E.E BRISSA ITZEL JIMÉNEZ VALDÉS**

**ASESORA:**

**E. EN EP. GABRIELA RIVERA CASTILLÓN**

**TOLUCA, EDO. DE MÉXICO, ABRIL DE 2015**



## DEDICATORIAS

A mis padres Angel Bravo y Eunice Gómez, a mi hermana Priscilla y a mi novio Alberto Báez, por su amor, paciencia, comprensión y sobre todo el apoyo incondicional brindado durante mi posgrado y durante la realización de mi trabajo.

A todos mis compañeros y amigos del posgrado, por su valiosa amistad, compañía y gran apoyo.

A todos los profesores de la especialidad por compartir sus conocimientos, habilidades y por su paciencia y comprensión.

## INDICE

1. INTRODUCCIÓN.....	1
2. ANTECEDENTES.....	2
2.1 Fracturas Radiculares .....	2
2.1.1 Definición.....	2
2.1.2 Clasificación .....	2
2.1.3 Etiología e incidencia de las fracturas radicales.....	2
2.1.4 Diagnóstico de las fracturas radicales.....	3
2.1.5 Tratamiento .....	4
3. OBJETIVO.....	10
3.1 Objetivo General .....	10
3.1 Objetivos Específicos.....	10
4. DESARROLLO Y PRESENTACIÓN DEL CASO .....	11
4.1 Tratamiento Endodóntico .....	14
4.2 Tratamiento Quirúrgico .....	15
4.3 Tratamiento Restaurativo .....	19
4.4 Seguimiento del caso .....	19
5. DISCUSIÓN.....	21
6. CONCLUSIÓN.....	23
7. REFERENCIAS BIBLIOGRÁFICAS.....	24
8. ANEXOS.....	27
8.1 Consentimiento informado de endodoncia .....	27
8.2 Consentimiento informado de cirugía .....	28
8.3 Estudios de laboratorio .....	29
8.4 Presentación en foros .....	32
8.5 Oficios.....	34

## RESUMEN

Las fracturas radiculares horizontales son lesiones poco frecuentes que afectan la dentición permanente, siendo muy raras en dientes posteriores. Su etiología se asocia generalmente a un trauma severo y el tratamiento dependerá del tipo y grado de la lesión.

El objetivo principal de éste proyecto es describir el manejo endodóntico y quirúrgico de una fractura radicular horizontal en un segundo molar superior, así como también presentar las herramientas auxiliares de diagnóstico que fueron empleadas para el descubrimiento clínico de este tipo de fractura.

En cuanto al desarrollo del caso se presenta una paciente femenina de 56 años la cual fue remitida a la clínica del Posgrado en Endodoncia UAEMex para valoración del órgano dental 17. En base a la exploración clínica y radiográfica se diagnosticó necrosis pulpar y durante el tratamiento endodóntico se rectificó la presencia de una fractura horizontal de la raíz distovestibular. El tratamiento se realizó en tres fases: endodóntica, quirúrgica realizando resección radicular y protésica.

La resección radicular puede ser una terapia alternativa a la extracción; sin embargo requiere de un control clínico, radiográfico y periodontal continuo a largo plazo para determinar el éxito del tratamiento.

## 1. INTRODUCCIÓN

Las fracturas radiculares de tipo horizontal en dientes posteriores son una condición muy poco común en comparación a la zona anterior, incluso poca literatura hace mención acerca de este tipo de lesiones.

Las causas más frecuentes de las fracturas en la dentición permanente son las peleas, los golpes con cuerpos extraños, o fuerzas excesivas oclusales o protésicas. Éstas tienen su clasificación de acuerdo a la orientación de la línea de fractura, al nivel y profundidad donde ésta se encuentre a lo largo de la raíz.

El diagnóstico de una fractura radicular en molares resulta complicado, generalmente el exámen clínico no revelará mucha información acerca de fracturas horizontales sobre todo si se encuentran en una sola raíz, para ello es necesario e indispensable la inspección minuciosa de las radiografías periapicales en diversas angulaciones para poder hacer visibles líneas de fractura.

Para elegir el tratamiento a realizar en el caso de fractura radicular horizontal en un molar se debe tomar en cuenta las características de las raíces del molar comprometido y del soporte óseo que las rodea, para que así pueda ser restaurado protésicamente y mantenido en boca.

## **2. ANTECEDENTES**

### **2.1 Fracturas Radiculares**

#### **2.1.1 Definición**

Las fracturas radiculares, definidas como la pérdida de la continuidad normal de la sustancia o tejido radicular que compromete la dentina, cemento y la pulpa en cualquier dirección y lugar<sup>1</sup>.

#### **2.1.2 Clasificación**

Las fracturas radiculares pueden ser horizontales (FRH), oblicuas (FRO) o verticales (FRV) y de acuerdo al nivel de ubicación pueden encontrarse en el tercio cervical, medio o apical de la raíz dental. (1) A diferencia de las fracturas horizontales, la fractura radicular vertical es una fisura importante en el diente que se extiende longitudinalmente en sentido descendente a lo largo del eje mayor de la raíz. A menudo se extiende a través de la pulpa y hasta el periodonto. Suele localizarse en la zona más central del diente, a diferencia de las oblicuas, y normalmente atraviesa las crestas marginales<sup>2</sup>.

#### **2.1.3 Etiología e incidencia de las fracturas radiculares**

Estas lesiones son relativamente poco frecuentes entre los traumas dentales, comprendiendo el 0.5% a 7% de las lesiones que afectan la dentición temporal y entre el 2% y 4% de las lesiones que afectan a la dentición permanente<sup>3</sup>.

Las fracturas radiculares verticales se presentan aproximadamente entre un 11% y un 20% sobre todo en dientes tratado endodónticamente apareciendo entre 4.5 años 6 y 10 años del tratamiento endodóntico inicial<sup>4</sup>.

Las causas más frecuentes de las fracturas en la dentición permanente son las peleas, los golpes con cuerpos extraños, o fuerzas excesivas oclusales o protésicas. El mecanismo de las fracturas radiculares en la zona anterior es generalmente un impacto frontal que crea zonas de compresión labial y lingualmente<sup>1</sup>. Las fracturas de los dientes posteriores, especialmente fracturas horizontales, se producen generalmente debido a un trauma severo: accidentes automovilísticos, lesiones deportivas, o fuertes golpes entregados durante los altercados<sup>5</sup>.

Las FRV pueden deberse también a traumatismos físicos, un contacto prematuro con la oclusión, hábitos parafuncionales repetitivos como el bruxismo, o a fracturas radiculares patológicas inducidas por reabsorción. Sin embargo, la causa más frecuente de las fracturas radiculares verticales puede ser un tratamiento dental iatrogénico. También pueden estar inducidas por tratamientos odontológicos como la colocación de postes y pins<sup>6</sup>.

Entonces, por lo general, si las fracturas son anteriores o posteriores, la etiología de la lesión se asocia generalmente con un evento que está claro para el paciente, sin embargo, pocos casos se han registrado donde no se reconoce ningún factor etiológico<sup>5</sup>.

#### **2.1.4 Diagnóstico de las fracturas radiculares**

La examinación clínica de los dientes con fracturas radiculares de tipo horizontal generalmente revela un diente ligeramente extruido, frecuentemente desplazado en dirección oral. Sin embargo, el diagnóstico depende completamente de la examinación radiográfica<sup>1</sup>.

Las líneas de fracturas en dirección horizontal u oblicua generalmente pueden ser visualizadas radiográficamente ya que el haz de rayos x puede atravesar la línea de fractura. La dirección de las fracturas puede variar considerablemente, por consiguiente, la fractura radicular típica o de la mitad de la raíz sigue un curso inclinado faciooralmente en una dirección incisal, mientras que las fracturas de tercio

cervical tienden a ser más horizontales. Este cambio de dirección dicta una técnica radiográfica que involucre múltiples exposiciones, incluyendo una exposición oclusal inclinada, la cual es óptima para detectar fracturas del tercio apical de la raíz<sup>2</sup>. Una sola fractura transversa es el hallazgo más común, sin embargo, pueden ocurrir fracturas oblicuas o múltiples<sup>1</sup>.

Las FRV son difíciles de diagnosticar ya que los signos y síntomas de éstas son inespecíficos y pueden simular un problema periodontal o el fracaso de un tratamiento endodóntico, el diagnóstico definitivo de FRV es, a menudo, difícil para el odontólogo. Por esto, tiene que ser la combinación de varios signos, síntomas clínicos y hallazgos radiográficos los que lleven al diagnóstico definitivo. Generalmente se presenta dolor leve, en fases más avanzadas pueden mostrar inflamación gingival y fístula asociada a un sondaje profundo puntual<sup>7</sup>.

Radiográficamente, éste tipo de fractura puede ser pasadas por alto si el haz de rayos X no pasa a lo largo de la línea de fractura. Las imágenes radiográficas más frecuentemente asociadas a fractura vertical en radiografías periapicales son: el ensanchamiento del ligamento Periodontal con radiolucidez acentuada en la zona, la imagen radiolúcida periapical y perilateral o la radiotransparencia lateral. En los molares mandibulares, en la zona de la furca, se puede observar a menudo un área radiolúcida junto con las radiotransparencias descritas anteriormente<sup>8</sup>.

### **2.1.5 Tratamiento**

El tratamiento de las fracturas radiculares dependerá del diente, la localización y la severidad. En casos de fracturas horizontales en dientes anteriores, los principios de tratamiento son la reducción de los fragmentos coronales desplazados y la inmovilización del órgano dentario con férulas semipermanentes. En caso de no tener un buen pronóstico, el tratamiento será la extracción del diente<sup>9</sup>.



En dientes posteriores, si una de las raíces está afectada, ya sea por fracturas horizontales, oblicuas o verticales, el tratamiento generalmente será de tipo quirúrgico eliminando la raíz afectada o la extracción completa del diente. El hallazgo ya sea clínico o radiográfico de un problema periodontal localizado así como también, la imposibilidad de realizar la endodoncia en alguna de las raíces de molares por diversos factores, resultan ser un buen motivo para valorar otras opciones de tratamiento. Los tratamientos alternativos generalmente consisten en la Resección Radicular o Hemisección<sup>10</sup>.

Cuando el tratamiento de amputación radicular está indicado, es importante considerar, como Hamp y Nyman confirman, no solo la cantidad residual del hueso de soporte después de la amputación, sino también el arreglo y estabilidad global de la relación oclusal, incluso la relación posicional entre la raíz conservada y el diente adyacente<sup>11</sup>. Naturalmente, hay que considerar la morfología anatómica de la raíz y la condición alrededor del ápice para el tratamiento endodóntico y restaurador<sup>12</sup>.

#### 2.1.5.1 Resección o amputación radicular

La resección radicular consiste en la sección y eliminación de una de las raíces de un diente multirradicular conservando intacta la parte coronaria<sup>13</sup>. Fue primeramente reportada por Black en 1915<sup>14</sup>.

Para llevar a cabo la resección radicular, la literatura recomienda realizar un tratamiento endodóntico ya sea antes o después de la cirugía<sup>2, 14, 15, 16</sup>.

Antiguamente la resección se utilizaba cuando el tratamiento del conducto radicular parecía ser demasiado difícil, actualmente sus indicaciones se limitan a los dientes con múltiples raíces en los que no es posible salvar una o más de ellas<sup>13</sup>.

##### ➤ **Indicaciones**<sup>2, 14, 15, 16, 17</sup>

- Severa pérdida ósea proximal en una raíz.

- Proximidad desfavorable que compromete el soporte del diente vecino.
- Accesibilidad a la limpieza.
- Raíz aislada con bolsa que sobrepasa la línea mucogingival.
- Dehiscencia.
- Fenestración.
- Afectación intensa de la furca de grado II o III.
- Bolsas intraóseas profundas.
- Procesos apicales no tratables que involucren una sola raíz.
- Imposibilidad de tratamiento endodóntico para una raíz
- Instrumentos de endodoncia fracturados.
- Perforaciones y/o falsas vías.
- Fractura radicular.
- Reabsorciones cementodentinarias.
- Caries.

➤ **Contraindicaciones** <sup>2, 14, 15, 16, 17</sup>

- Lesión periodontal extensa que abarque ambas raíces.
- Relación corona raíz desfavorable.
- Movilidad acusada del diente.
- Anatomía radicular desfavorable.
- Imposibilidad de realizar el tratamiento endodóntico en las raíces residuales.
- Dificultad en la restauración protésica.
- Fusión radicular que haga prácticamente imposible realizar la odontosección.
- Accesibilidad del paciente a la higiene de la zona.
- Accesibilidad del operador a la zona quirúrgica.

- Contraindicaciones médicas a cualquier tipo de cirugías.

La resección radicular más común se aplica a la raíz disto vestibular del primer o segundo molar superiores<sup>18</sup> y para que éste tratamiento resulte exitoso requiere la eliminación completa de las repisas o socava desde el área de furca restante, después de la extracción de la raíz seccionada<sup>19</sup>.

#### 2.1.5.2 Hemisección

Es la eliminación de una raíz y su porción coronaria en un diente multirradicular. Este procedimiento también puede ser conocido como bicuspidación, a diferencia que en éste último no se elimina ninguna porción, sino que sólo se separan las raíces en 2 porciones. Este procedimiento es mayormente realizado en molares inferiores<sup>18</sup>.

##### ➤ **Indicaciones**<sup>20</sup>

- Cuando la involucración periodontal de una raíz es muy severa.
- Cuando la pérdida de hueso en la furca es extensa
- Cuando la caries involucra la mayor parte de la raíz

##### ➤ **Contraindicaciones**<sup>12, 17</sup>

- Insuficiente soporte de tejido periodontal
- Raíces fusionadas
- Anatomía y morfología radicular aberrante
- Mala relación corono radicular
- Imposibilidad protésica

### 2.1.5.3 Extracción o Exodoncia

La extracción de dientes con defectos de furcación de lado a lado y pérdida de inserción avanzada puede ser el tratamiento más apropiado para algunos pacientes, sobre todo en aquellos que no pueden o no realizan un control adecuado de la placa, que tienen un alto nivel de actividad cariosa, que no cumplen con un programa de mantenimiento adecuado o que cuentan con factores socioeconómicos que les impiden optar por los tratamientos más complejos<sup>18</sup>.

Es la extracción dental es el acto quirúrgico mínimo y elemental el cual se ocupa de la avulsión o extracción de un diente o porción de este (resto radicular), del lecho óseo donde se alberga, con el mínimo daño de los tejidos circundantes mediante la aplicación de técnicas e instrumental adecuado para este fin<sup>21</sup>.

#### ➤ **Indicaciones**<sup>22</sup>

- Dientes cariados e Intratables.
- Dientes afectados por enfermedad periodontal.
- Dientes retenidos.
- Dientes supernumerarios.
- Dientes erupcionados con anomalías de posición.
- Dientes relacionados o formando parte de un quiste.
- Dientes localizados en áreas a irradiar.
- Dientes ubicados en focos de fractura.
- Dientes que sean agente causal de un proceso séptico odontógeno.
- Por indicación protésica u ortodóncica.
- Con fines estéticos.

#### ➤ **Contraindicaciones**<sup>22</sup>

- Infecciones agudas odontógenas, sin indicación del uso de antibióticos 24 horas antes de realizar la extracción: Periodontitis, Abscesos, Celulitis.

- Infecciones agudas ocasionadas por el brote de un 3er. molar semiretenido:
- Pericoronaritis.
- Infecciones agudas gingivales o de la mucosa bucal: GUNA, GEHA.
- Infecciones agudas del seno maxilar: Sinusitis
- Maxilares irradiados o dientes localizados en zona de tumores malignos sin criterio aún de tratamiento oncológico a realizar.
- Dientes cariados que permiten de tratamiento conservador.
- Sistémicas: Estas son causadas por enfermedades o estados que no permiten realizar la exodoncia sin previo y obligatorio control médico.

### **3. OBJETIVO**

#### **3.1 Objetivo General**

- Describir el manejo endodóntico y quirúrgico de una fractura radicular horizontal en un segundo molar superior.

#### **3.1 Objetivos Específicos**

- Presentar las herramientas auxiliares de diagnóstico que fueron empleadas para el descubrimiento clínico de este tipo de fractura.
- Explicar el plan de tratamiento integral a través del manejo endodóntico y quirúrgico del presente caso.

#### 4. DESARROLLO Y PRESENTACIÓN DEL CASO

En febrero de 2013 se presentó a la clínica de la Especialidad en Endodoncia de la Facultad de Odontología de la Universidad Autónoma del estado de México un paciente femenino de 56 años de edad, originaria de la ciudad de Toluca, Edo. de México, estado civil divorciada, ocupación ama de casa, remitida del Dispensario de Salud San Buenaventura para valoración del segundo molar superior derecho.

- Antecedentes Heredofamiliares: reporta que su madre falleció por motivos de Diabetes Mellitus y Cáncer de hígado, su padre aun vive y se encuentra aparentemente sano y tiene tres hijos aparentemente sanos.
  
- Antecedentes Personales No Patológicos: vivienda propia con todos los servicios de urbanización, alimentación regular 3 veces al día, higiene personal diaria, higiene oral con cepillado dental 3 veces al día y uso regular de enjuague bucal, toxicomanías interrogadas y negadas.
  
- Antecedentes Personales Patológicos: hospitalización por bronconeumonía hace 2 años, y operación de vejiga hace 1 año.

Posterior al interrogatorio se realizó la exploración clínica extraoral e intraoral. En la examinación extraoral no se observó ninguna asimetría ni alteración facial (Figura 1, 2 y 3).

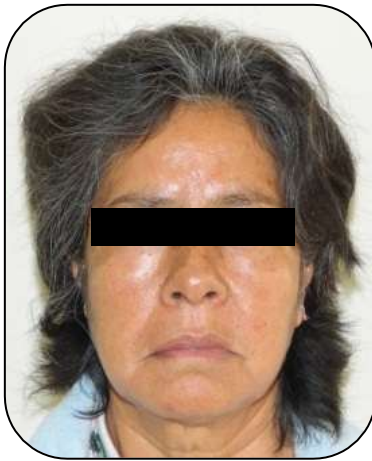

Fig. 1 Fotografía Frontal

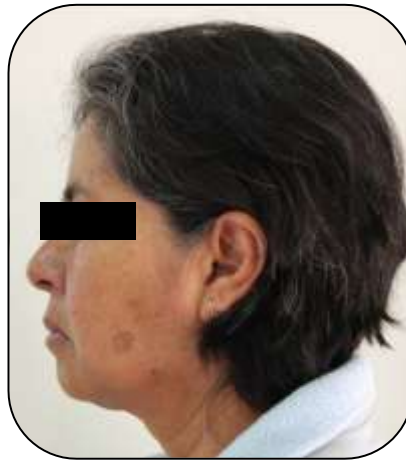

Fig.2 Fotografía Lateral Izquierda

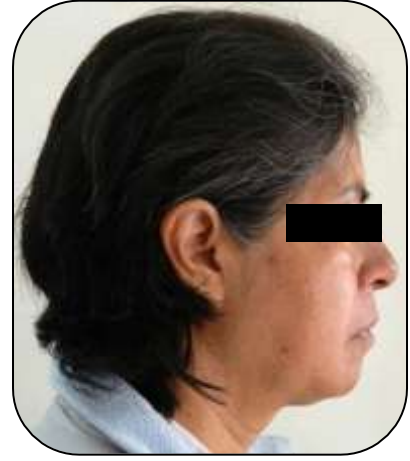

Fig.3 Fotografía Lateral derecha

En la inspección clínica intraoral se observó la ausencia de varios órganos dentarios tanto en arcada superior como en inferior, diversas restauraciones metálicas, prótesis fija en o.d. 11, 12 y 21 y en el órgano dentario 17 (segundo molar superior derecho) un empastado provisional (Figuras 4, 5, 6 y 7).

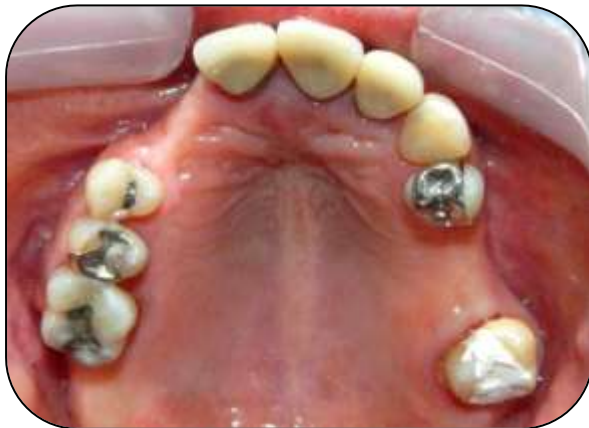

Fig. 4 Fotografía intraoral de arcada superior

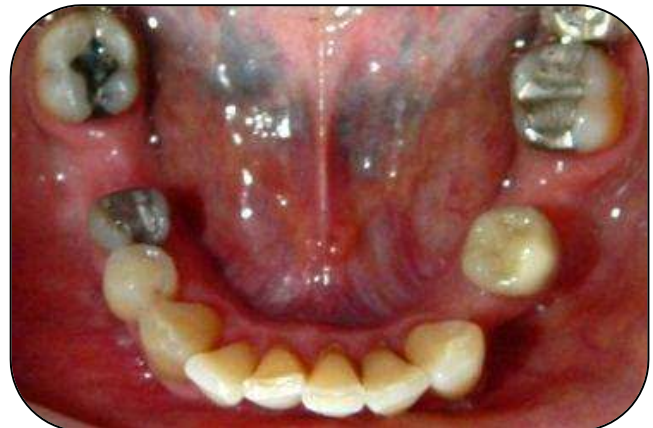

Fig. 5 Fotografía intraoral de arcada inferior



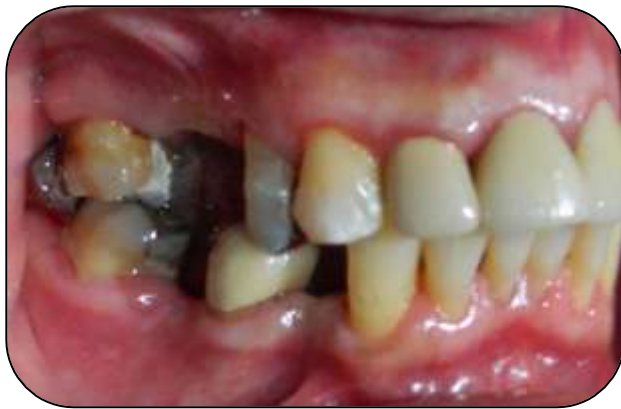

Fig. 6 Fotografía intraoral derecha

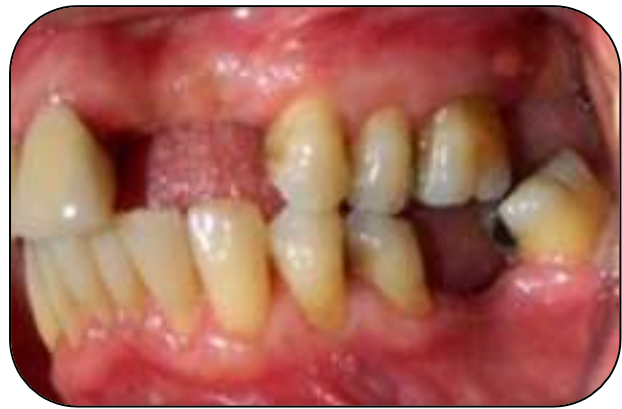

Fig. 7 Fotografía intraoral izquierda. Hallazgo clínico de tracto sinuoso en vestíbulo de primer molar superior

Se realizaron las pruebas de sensibilidad correspondientes en el órgano dentario 17, resumiendo los resultados en la tabla 1.

**Tabla 1**

O.D	Térmica/ Frío	Térmica/ Calor	Percusión Vertical	Percusión Horizontal
17	( - )	( - )	( - )	( - )

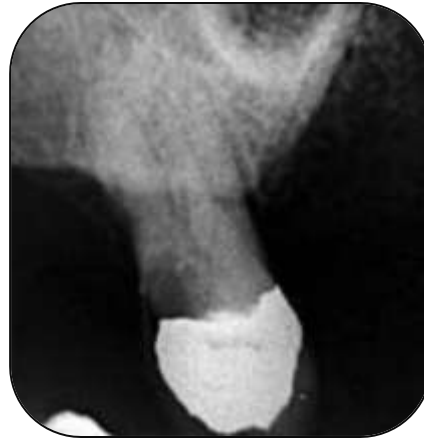( - ) Negativo

( + ) Positivo

La palpación de tejidos blandos y fondo de saco no provoca dolor ni sensibilidad, tampoco existen cambios de volumen. El sondeo periodontal es de 2-2-3 mm por vestibular y 2-2-2 mm por palatino. Movilidad grado 1.

Radiográficamente (figura 8) se observó una zona radiopaca extensa y profunda en casi la totalidad del diente y una zona radiolúcida por el lado distal a nivel cervical. Finalmente, por los datos obtenidos en la exploración radiográfica y las pruebas de sensibilidad, el diagnóstico según la Asociación Americana de Endodoncia (23) fue Necrosis Pulpar con Tejido Apical Normal. Dado que el órgano dentario presentaba

un pronóstico favorable, se procedió a realizar el tratamiento de conductos correspondiente con el previo consentimiento informado (Anexo 1).

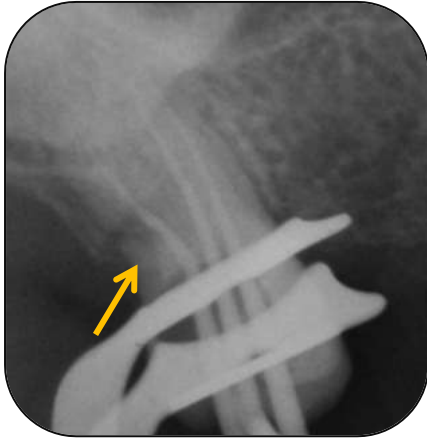

**Fig. 8** Radiografía Inicial

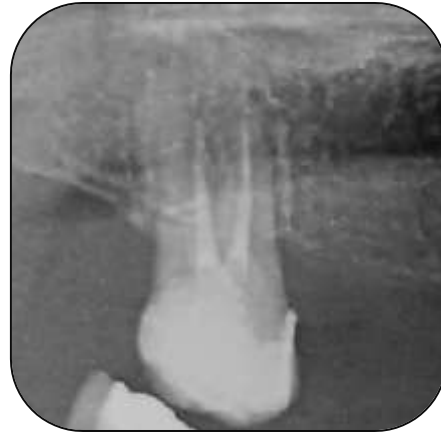#### **4.1 Tratamiento Endodóntico**

Se anestesió el órgano dentario con una técnica por infiltración en fondo de saco utilizando medio cartucho de lidocaína con epinefrina al 2%. Se colocó un aislamiento absoluto con dique de hule. Durante la toma de longitud de trabajo, la raíz distovestibular presentó un sangrado abundante, de color rojo brillante. El localizador de ápices electrónico Woodpex I (Woodpecker®) indicó estar sobrepasada del límite apical cuando la lima flexofile No. 15 (Maillefer/ Dentsply®) apenas se encuentra a aproximadamente a 12mmn dentro del conducto. Se tomó radiografía para verificar. En la radiografía periapical se observa el límite de la lima en el tercio medio de la raíz donde se aprecian unas líneas radiolúcidas horizontales; por lo tanto se diagnosticó una fractura radicular en tercio medio de la raíz distovestibular (Figura 9). Se le plantea a la paciente el estado y pronóstico del órgano dentario, además de los procedimientos subsecuentes que se necesitan para el tratamiento, por lo que la paciente insistió en conservar el órgano dentario lo más posible (Anexo 2).

Se continuó el tratamiento endodóntico realizando una instrumentación manual con sistema ProTaper (Maillefer/ Dentsply®) e irrigación con Hipoclorito de Sodio al 5,25% utilizando medicación intraconducto a base de Hidróxido de Calcio (Ultracal XS/ Ultradent®) entre citas y finalmente se obturó el conducto Palatino y Mesio Bucal con gutapercha (Hygenic®) y una técnica de condensación lateral (Figura 10).



**Fig. 9** Radiografía de prueba de obturación. Se logra distinguir más claramente la línea de fractura



**Fig. 10** Radiografía final. Obturación en conductos palatino y mesio vestibular

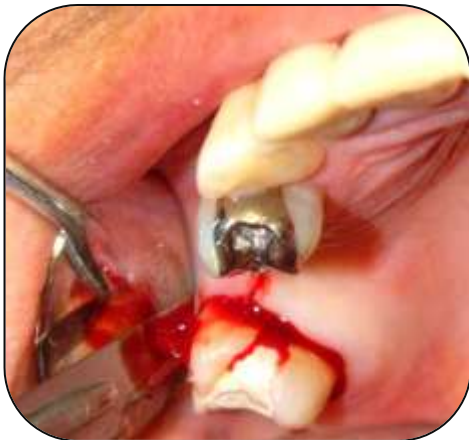## 4.2 Tratamiento Quirúrgico

Se realizan los exámenes de laboratorio correspondientes previos al tratamiento de resección radicular (Anexo 3). Se realizó una Fase I Periodontal previa al acto quirúrgico para crear un ambiente bucal libre de bacterias y así evitar infecciones posquirúrgicas.

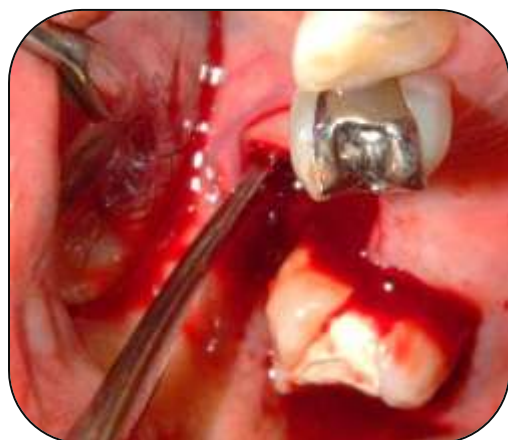En la siguiente cita, se realizó el procedimiento quirúrgico el cual consistió en llevar a cabo la resección de la raíz distovestibular del órgano dentario 17.

➤ **Descripción de la Técnica**

- **Anestesia:** técnica local por infiltración en fondo de saco vestibular, intraligamentaria. 1 y ½ cartucho de lidocaína/epinefrina 2% 1:100,000
- **Diseño del colgajo:** colgajo de espesor completo o total, intrasurcular triangular comenzando desde el reborde alveolar en zona del 1er molar superior hasta el 2do molar superior (OD. 17) liberando una incisión vertical de descarga hacia distal. Utilizando mango de bisturí No. 3 y hoja de bisturí No. 15 (Figura 11).
- Levantamiento del colgajo con periostótomo, levantar mucosa y periostio hasta dejar la cortical ósea al descubierto (Figura 12).
- Retracción de colgajo con separador de Minessota o Prichard.

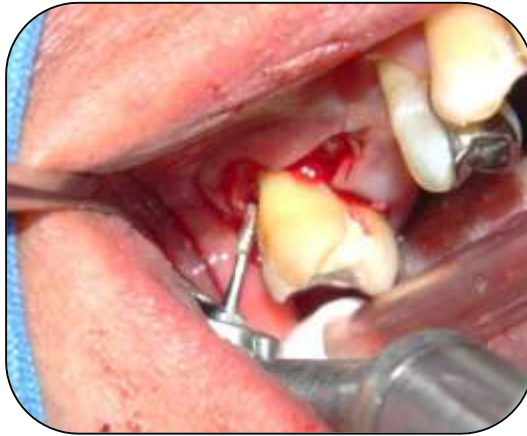

**Fig. 11** Incisión



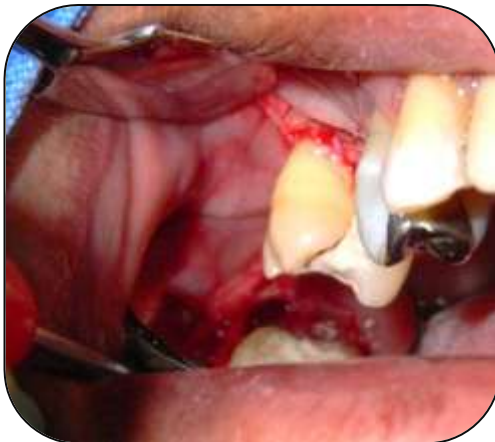**Fig. 12.** Levantamiento de colgajo

- **Ostectomía:** se utiliza la pieza de baja velocidad y una fresa de bola del número 6 y abundante irrigación con suero fisiológico. Se realiza la ostectomía alrededor de la raíz que se va a seccionar para facilitar su luxación.
- **Resección radicular:** se realiza con una fresa cilíndrica de fisura para asegurar que el corte llegue al lado palatino (figura 13).

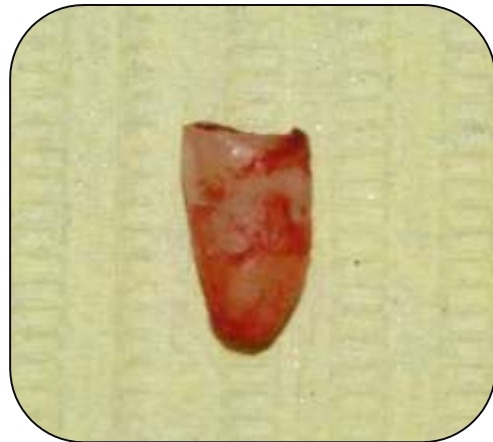

**Fig. 13** Resección Radicular

- **Luxación y exodoncia:** se realiza cuidadosamente con ayuda de un elevador delgado (Figura 14 y 15).




**Fig. 14.** Exodoncia



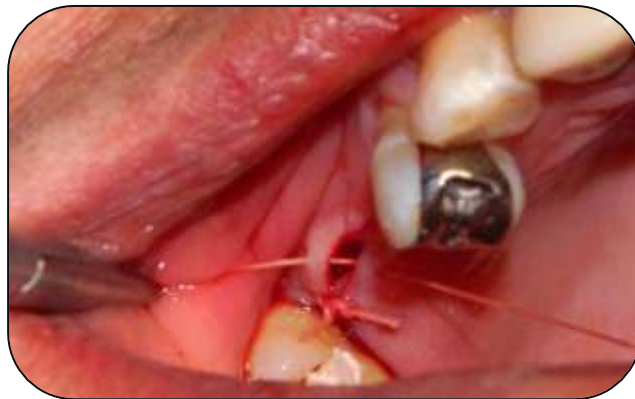**Fig. 15.** Raíz distovestibular

- **Preparación de la porción a conservar:** se hace el tallado de la porción coronaria a conservar; es de mucha importancia, para un buen pronóstico alisar y remodelar la zona de la furcación sin espolones retentivos que puedan conducir a un depósito de restos con el consiguiente problema periodontal (Figura 16). Se realiza un ligero remodelado del alveolo para eliminar espículas óseas con una lima de hueso.



**Fig. 16** Remodelado y biselado

- **Curetaje:** se limpia y curetea adecuadamente la cavidad con suficiente irrigación utilizando la cucharilla de Lucas.
- **Limpieza:** se revisa y limpia minuciosamente la cavidad ósea, irrigación profusa con suero fisiológico.
- **Sutura:** se utiliza sutura Vicryl 3-0. Se afrontan los bordes y se inician los puntos por la parte móvil a la fija. Los primeros puntos se colocaron en los ángulos de la incisión y los últimos en las descargas. Se realizaron 4 puntos simples (Figura 17).



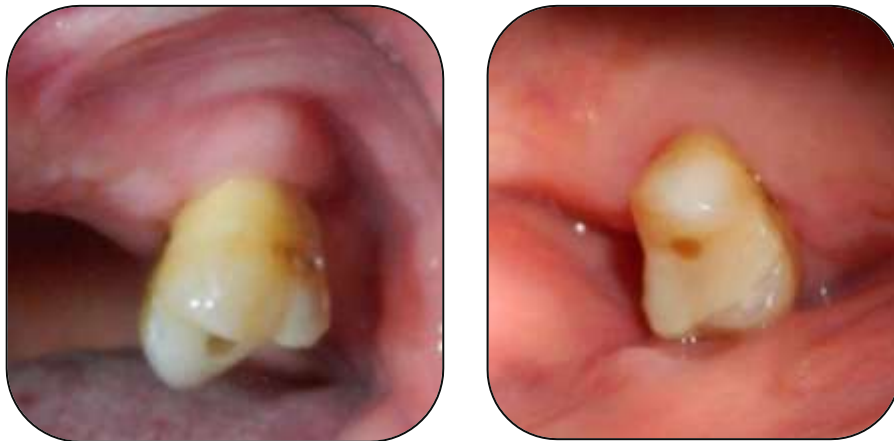**Fig. 17** Sutura

Al finalizar el procedimiento, se le dieron instrucciones posoperatorias enfatizando en la dieta blanda y cuidados generales de higiene oral.

La paciente es citada a los 7 días posteriores a la cirugía para revisión y retiro de puntos, observando una cicatrización adecuada y una mejoría en la higiene bucal.

### 4.3 Tratamiento Restaurativo

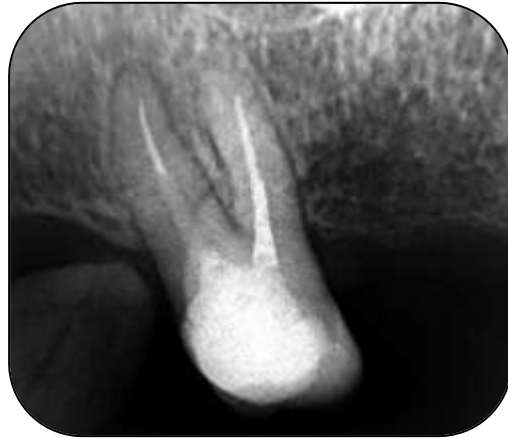A los 20 días, se realiza una cita de control y seguimiento en cual se realizó la colocación de un endoposte de fibra de vidrio (ParaPost Coltène/Whaledent) en la raíz palatina y se realiza la reconstrucción con Composite (Filtek Z350/ 3M®) (Figura 18, 19). Finalmente es remitida a prótesis para la colocación de una corona total y es citada a los 3 meses para revisión y control del caso.



**Fig. 18 y 19** Vista vestibular y oclusal del OD. 17 con reconstrucción post operatoria a los 20 días

### 4.4 Seguimiento del caso

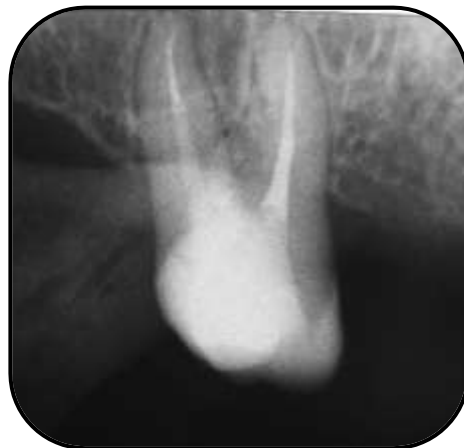A los 3 meses de haber finalizado el tratamiento, acude nuevamente a la clínica para revisión clínica y radiográfica, donde la paciente no reveló ningún signo ni síntoma, sin embargo menciona no haber acudido a prótesis para la colocación de corona por falta de recursos económicos (Figura 20).



**Fig. 20** Radiografía de seguimiento a 3 meses

La paciente se citó nuevamente a los 6 meses para control y seguimiento, en donde desafortunadamente no acudió a consulta y no se logró su localización.

Transcurridos poco más de 10 meses, se logró localizar a la paciente y se realizó el control clínico y radiográfico correspondiente al seguimiento. De igual manera, la paciente no se restauró protésicamente, sin embargo no reveló signos y síntomas desfavorables (Figura 21).



**Fig. 21** Radiografía de control a los 13 meses del tratamiento



## 5. DISCUSIÓN

Las fracturas radiculares de tipo horizontal en molares son muy raras, la presencia de éste tipo de fractura en un paciente sin antecedentes de traumatismo, además de no presentar tratamiento endodóntico ni protésico en dicho órgano dentario, hace este caso único y difícil de comprender. En opinión de algunos autores, el hábito de apretar los dientes pudo ser la causa más razonable de fractura radicular<sup>24</sup>. Además, la presencia de caries profunda y extensa en la zona cervical y distal del molar, pudo provocar el debilitamiento de la raíz.

Diversos informes han presentado que un 31% de casos de fracturas radiculares han sido encontrados por casualidad después de un examen dental radiográfico<sup>25</sup>. A diferencia del presente caso, el hallazgo de la fractura radicular fue inicialmente durante el intento de tomar la longitud de trabajo para el tratamiento endodóntico y posteriormente fue confirmado con la radiografía periapical. Esto nos da la importancia de estudiar y observar minuciosamente las radiografías para poder dar un diagnóstico y plan de tratamiento oportuno.

La decisión de efectuar un adecuado tratamiento, obliga en la mayoría de los casos, a realizar una terapia compleja para restaurar los mismos, la cual debe ser multidisciplinaria entre en área de endodoncia, periodoncia y prótesis dental. Para ello el estudio minucioso del diente antes de realizar cualquier tratamiento es de gran importancia para lograr el éxito<sup>26</sup>.

Bülher, refirió que el éxito de una radicectomía a largo plazo es favorable como tratamiento alternativo a la extracción, ya que si la selección del caso es adecuada el éxito longitudinal es bueno. Diversos estudios longitudinales retrospectivos han reportado una tasa de éxito del 60 al 100% en un periodo de 6 a 12 años<sup>27</sup>.

Shin-Yan y cols. reportan un mayor éxito en dientes tratados con amputación radicular sobre todo en molares superiores por raíces remanentes que proporcionan

mayor estabilidad y resistencia a las fuerzas oclusales, a diferencia de molares inferiores que tienden más a las fracturas después del tratamiento<sup>28</sup>.

Tomando en cuenta las probabilidades de éxito referidas en la literatura y debido a que el caso cumplía con los criterios de selección se decidió realizar el tratamiento de resección radicular posterior a la endodoncia en el órgano dentario con fractura radicular horizontal.

## 6. CONCLUSIÓN

Las fracturas radiculares son complicaciones difíciles de diagnosticar y tratar. Por lo general se asocian a traumatismos o tratamientos endodónticos; sin embargo en ausencia de estos antecedentes; podríamos sospechar de fuerzas oclusales excesivas. Se han publicado escasos reportes sobre fracturas horizontales en el segmento posterior por lo que se necesitan más estudios sobre la incidencia, pronóstico y tratamiento de fracturas radiculares horizontales en molares.

Los auxiliares diagnósticos como son las radiografías y el uso de localizadores de ápice, los cuales fueron utilizados en el caso, juegan un papel muy importante para poder diagnosticar las fracturas radiculares, sin embargo, es recomendable utilizar además la tomografía computarizada Cone- Beam para poder visualizar de forma certera las fracturas radiculares horizontales.

La resección radicular puede ser una terapia alternativa a la extracción y el tratamiento basado en un correcto diagnóstico, técnica quirúrgica y restauración adecuada eleva significativamente la tasa de éxito; sin embargo requiere de un control clínico, radiográfico y periodontal continuo a largo plazo para determinar el éxito del tratamiento.

## 7. REFERENCIAS BIBLIOGRÁFICAS

1. Andreasen FM, Andreasen JO, Cvek M. Fracturas Radiculares. En: Andreasen FM, Andreasen JO, Andersson L. Texto y atlas a color se lesiones traumáticas de las estructuras dentales. Tomo 1, 4ª Edición. Oxford, Uk: Amolca; 2010; p. 337-367.
2. Kenneth M, Stephen Cohen. VIAS DE LA PULPA 10ª Edic. España 2011. Elsevier Mosby; p. 663.
3. Andreasen JO, Hjorting-Hansan E. Intraalveolar root fractures: radiographic and histologic study of 50 cases. J Oral Surg 1967;25: 414-26.
4. Coppens CRM, DeMoor RJG. Prevalence of vertical root fractures in extracted endodontically treated teeth. Int Endod J 2003;36:926.
5. Legan J; Unusual Fracture of a Maxillary Second Premolar, J Endod 1995; 21 (5); 285- 286.
6. Fuss Z, Lustig J, Katz A, Tamse A. An Evaluation of Endodontically Treated Vertical Root Fractured Teeth: Impact of Operative Procedures. J Endod 2001; 27, (1); p. 46-48.
7. Özer SY. Detection of Vertical Root Fractures of Different Thicknesses in Endodontically Enlarged Teeth by Cone Beam Computed Tomography versus Digital Radiography. J Endod 2010; 36; p. 1245–1249
8. Meister F, Lommel T J, Gerstein H. Diagnosis and possible causes of vertical root fracture. Oral Surg Oral Med Oral Pathol 1980; 49:243-53.
9. Andreassen JO, Andreassen FM, Mejare I, Cvek M. Healing of 400 intra alveolar fractures. 2. Effect of treatment factors, such as treatment delay, repositioning, splitting type and period and antibiotics. Dent Traumatol 2004; 20:203-11.
10. Arce H, Barriga L, Garnic P. Premolarización: una alternativa más en la preservación de piezas dentarias. Rev. Inv. Inf. Salud, 2010. [En Línea] [http://www.revistasbolivianas.org.bo/scielo.php?pid=S2075-61942010000300007 &script=sci\\_abstract](http://www.revistasbolivianas.org.bo/scielo.php?pid=S2075-61942010000300007 &script=sci_abstract) [Último acceso: 23/02/2015].

11. Hamp SE, Nyman S. Treatment of Furcation- involved teeth. In: Lindhe J. Textbook of Clinical Periodontology, ed 2. Copenhagen: Munksgaard, 1989, p. 246-248.
12. Naoshi Sato. Cirugía Periodontal, Atlas clínico. Editorial Quintessence. España 2005. p. 67, 68.
13. Peñarrocha M. Cirugía Periapical. Barcelona, Esp.; Lexus. 2004; p. 591.
14. Bergenholtz A. Radectomy of Multirrooted teeth. J Am Dent Ass. October 1972 (85), p. 870-875.
15. Basaraba N.: Root amputation and tooth hemisection. Dent Clin N Am 1969; p. 121-132.
16. Hempton T, Leone C. A review of root resective therapy as a treatment option for maxillary molars. J Am Dent Ass 1997; 128; p. 449-455.
17. Rossi, Cuniberti de Rossi. Atlas de odontología restauradora y periodoncia. Madrid, España. Médica Panamericana. 2004; p. 405.
18. Newman, takei, Carranza. Periodontología Clínica de Carranza. 9na edición. Elsevier. Philadelphia 2002; p. 832.
19. Livada R, Fine N, Shiloah J. Root Amputation. The New York State Dent J 2014; p. 24- 28.
20. Grossman, L.I. Endodontic practice. 11 ed. Lea & Febiger. Philadelphia. 1988; p. 307.
21. Geogffrey L. Howe. La extracción dental. México DF. 1974. Manual moderno. p. 1.
22. Abhay N Datarkar. Exodontia Practice. India 2007. Edit. Jaypee. p. 32-35.
23. Linda G. Levin, Alan S. Law, G.R. Holland, Paul V. Abbott, Robert S. Roda. Identify and Define All Diagnostic Terms for Pulpal Health and Disease States. J Endo 2009. 35;12; p. 1645–1657.
24. Borelli P, Alibrandi P. Unusual Horizontal and Vertical Root Fractures of Maxillary Molars: An 11-Year Follow-up. J Endo 1999; 25 (2); p. 136-139.
25. Cobankara FK, Üngör M. Spontaneously healed horizontal root fracture in maxillary first premolar: report of a case. Dental Traumatol 2007; 23; p. 120–122.

26. Borgia BE, Resección Radicular: ¿Tiene Vigencia Como Procedimiento Terapéutico Conservador? Revista de Operatoria Dental y Biomateriales enero/febrero/marzo/abril 2006. [En línea] <http://www.rodyb.com/wp-content/uploads/2013/02/reseccion-radicular2.pdf> [Último acceso: 02/03/2015].
27. Bühler H. Survival rates of hemisected teeth: an attempt to compare them with survival rates of alloplastic implants. *Int. J. Period. Rest. Dent.* 1994; 14: p. 537-543.
28. Shin-Yang P, Seun-Yung S. Factors influencing the outcome of root resection therapy in molars: A 10 years retrospective study; *J Period*; January 2009; 80, (1); p. 32-40.

## 8. ANEXOS

### 8.1 Consentimiento informado de endodoncia

**CONSENTIMIENTO INFORMADO**


Nombre del Paciente Gpe Reyes Martinez

DECLARO:  
Que se me ha informado sobre la necesidad o conveniencia de realizar un TRATAMIENTO DE ENDODONCIA en uno de mis órganos dentarios con número 17.  
Al respecto, el Dr. (a) A. Andres Bxco G. me ha explicado lo siguiente:

1. El **objetivo principal** de la Endodoncia es retirar el tejido pulpar inflamado o infectado y la posterior limpieza, desinfección y relleno de los conductos radiculares con un material que los selle e impida el paso de bacterias y toxinas con la finalidad de **CONSERVAR** el órgano dentario.
2. Es posible que exista adicionalmente al procedimiento de Endodoncia: **inflamación o dolor postoperatorio**.
3. A pesar de que se efectúe correctamente el procedimiento, es posible que no se logre la limpieza, desinfección o relleno óptimo de los conductos radiculares, por lo que puede ser necesario un **retratamiento o una cirugía periapical** al cabo de algunas semanas, meses o años.
4. Después del tratamiento de endodoncia, es de suma importancia evitar que el tratamiento se contamine y que el órgano dentario se debilite o pueda fracturarse por lo cual será **necesario colocar una corona y/o insertar refuerzos intra-radicales como un poste en un lapso NO MAYOR a 1 semana**.
5. **IMPORTANTE:** En caso omiso de no llevar a cabo el punto anterior, será mi responsabilidad pagar nuevamente un retratamiento o en caso contrario extraer dicho órgano dentario.
6. En el caso de requerir una **Cirugía Periapical**, se solicitarán exámenes complementarios ante la presencia de alguna enfermedad sistémica (p.ejm diabetes, cardiopatías, hipertensión, etc).
7. Entiendo que seré atendido por un alumno del Posgrado de Endodoncia que se encuentra en proceso de aprendizaje el cual será supervisado por un Especialista durante la realización de mi tratamiento, lo cual no garantiza que no pueda haber algún accidente operatorio durante dicho tratamiento.
8. Comprendo que este tratamiento es una oportunidad que se le da al diente para que se conserve y no sea extraído, sin embargo, el **ÉXITO o FRACASO** del mismo depende de muchos factores, entre los que se encuentra **la salud general del paciente, la enfermedad del diente, el que sea restaurado en un corto tiempo, etc.,** y es finalmente el organismo el que tiene la última palabra, por lo tanto no puede garantizarse el éxito total.


He comprendido las explicaciones que se me han facilitado en un lenguaje claro y sencillo, así mismo, se me ha permitido realizar todas las preguntas para aclarar mis dudas.

Manifiesto que estoy de acuerdo con toda la información recibida y que comprendo el alcance y los riesgos del tratamiento. DOY MI CONSENTIMIENTO PARA QUE SE ME ATIENDA EN LA CLINICA DE POSGRADO DE ENDODONCIA.

NOMBRE Y FIRMA DEL PACIENTE: Guadalupe Reyes 2017 

FECHA 02/04/13

## 8.2 Consentimiento informado de cirugía

  
**CONSENTIMIENTO INFORMADO**  
UAEM

---

1. De acuerdo al examen buco-dental que cuidadosamente ha efectuado el alumno que me atiende en ésta clínica, se me ha informado del padecimiento bucodental que presento el cual se detalla en mi expediente clínico.
2. Me explicaron diversas opciones de tratamiento, ventajas y desventajas de cada uno de éstos decidiendo junto con el alumno y el profesor, un plan de tratamiento adecuado para mi padecimiento.
3. He sido informado que durante mi tratamiento será necesario realizar una serie de fotografías intrabucales y extrabucales, radiografías y otros estudios. Autorizo sin condición alguna que dicho material sea empleado en sesiones académicas, de docencia, eventos científicos nacionales o internacionales y/o publicados en revistas científicas. Acepto que dicho material sea propiedad de la institución.
4. Deberé seguir las indicaciones dadas por el alumno, acudiendo puntualmente a mis citas.
5. Se me ha informado que de NO atender mi problema buco-dental, los padecimientos que presento seguirán su evolución natural y se complicarán. Así mismo acepto que el trabajo que no sea revisado y firmado por el profesor y realizado en la clínica de endoperiodontología no será responsabilidad de la Facultad de Odontología de la UAEM.
6. Estoy informado que pueden surgir variaciones en el plan de tratamiento original y que pueden requerirse tratamientos adicionales o alternativos con el fin de obtener un mejor resultado en el tratamiento, lo cual podría generar costos extras siempre y cuando sea justificable.
7. Tengo la posibilidad de cancelar este consentimiento informado en cualquier momento, siempre y cuando sea notificado por escrito al alumno, profesor responsable de la clínica y a la coordinadora de la especialidad. También entiendo que en caso de inasistencias reiteradas mías, mi expediente puede ser dado de baja sin responsabilidad para el alumno que me atiende, profesor responsable ni para la institución.
8. Se me ha explicado que el resultado de mi tratamiento dependerá en gran medida de atender las indicaciones y seguir las instrucciones que se me indiquen, antes, durante o posterior al tratamiento.
9. Declaro que todo lo anterior se me ha explicado con un lenguaje claro y sencillo, que he tenido la oportunidad de aclarar mis dudas acerca de mi padecimiento, así como los riesgos del tratamiento y/o procedimiento al que me someteré.
10. Por lo anterior estoy de acuerdo con la información que recibí y otorgo mi consentimiento para que se lleve a cabo él o los procedimientos necesarios para mi tratamiento buco- dental.

NOMBRE Y FIRMA DEL PACIENTE Florencia Reyes Pineda M. Flores Reyes



LUGAR Y FECHA: Clínica de Endoperiodontología UAEM. No. de Exp. \_\_\_\_\_

NOMBRE Y FIRMA DEL PROFESOR QUE REVISÓ EL EXPEDIENTE Dr. Gabriela Castillón

Exp. en Ep Gabriela Rivera Castillón  
Endoperiodontología  
Ced. Profr. 7342542  
21051203  
[Firma]



### 8.3 Estudios de laboratorio



**Análisis Clínicos  
del Dr. Simi**  
 "Lo mismo pero más barato"
 


Folio: TO140371      Fecha: 11/04/2013  
 Nombre: REYES MARTINEZ      GUADALUPE  
 Edad: 56      Sexo: Femenino      Medico Solicitante: ANDREA BRAVO GOMEZ  
 Impresión Diagnóstica: S/D      Unidad: TOLUCA

**EXAMEN GENERAL DE ORINA**

	VALORES DE REFERENCIA
PH _____ 5.0	5.0 - 6.0
COLOR _____ AMARILLO PAJA	AMARILLO CLARO
DENSIDAD _____ 1.025	1.016 - 1.025
GLUCOSA _____ NEGATIVO	NEGATIVO
CETONAS _____ NEGATIVO	NEGATIVO
BILIRRUBINA _____ NEGATIVO	NEGATIVO
PROTEINAS _____ NEGATIVO	NEGATIVO
HEMOGLOBINA _____ NEGATIVO	NEGATIVO
UROBILINOGENO _____ NEGATIVO	0.0 - 2.0
NITRITOS _____ NEGATIVO	NEGATIVO
<b>SEDIMENTO</b>	
CELULAS EPITELIALES _____ 6-8	0 - 1
LEUCOCITOS _____ 2-3	0 - 3
ERITROCITOS _____ 0	0 - 1
CRISTALES _____ URATO AMORFO ESCASO	ESCASOS
CILINDROS _____ 0	0 - 0.5
OTROS _____ BACTERIAS ESCASAS HILOS MUCOSOS ABUNDANTES	

METODO : Fotometria, Microscopia

  
 Q.B.P. JESUS JOSE FUENTES VELASCO  
 D.G.P. 3072695

  
**SSS**  
 Sistemas de Salud  
 del Dr. Simi, S.A. de C.V.



**Análisis Clínicos  
del Dr. Simi**

"Lo mismo pero más barato"



Nombre: REYES

MARTINEZ

Folio: TO140371

Fecha: 11/04/2013

GUADALUPE

Edad: 56

Sexo: Femenino

Medico Solicitante:

ANDREA BRAVO GOMEZ

Impresión Diagnóstica : S/D

Unidad: TOLUCA

**QUIMICA SANGUINEA (6)**

VALORES DE REFERENCIA

GLUCOSA	90.0	70.0 - 110.0	mg/dl
UREA	28.2	10.5 - 48.5	mg/dl
CREATININA	0.9	0.5 - 1.5	mg/dl
ACIDO URICO	6.1	2.0 - 7.5	mg/dl
COLESTEROL	145.7	100.0 - 230.0	mg/dl
TRIGLICERIDOS	68.6	50.0 - 200.0	mg/dl
NITROGENO UREICO	13.2	4.9 - 22.6	mg/dl
ASPECTO DEL SUERO	NORMAL	NORMAL	

METODO : Enzimático, Colorimetría

Q.B.P. JESUS JOSE FUENTES VELASCO  
D.G.P. 3072696



**Sistemas de Salud  
del Dr. Simi, S.A. de C.V.**



**Análisis Clínicos  
del Dr. Simi**

"Lo mismo pero más barato"



Folio: TO140371 Fecha: 11/04/2013

Nombre: REYES MARTINEZ

GUADALUPE

Edad: 56 Sexo: Femenino Medico Solicitante: ANDREA BRAVO GOMEZ

Impresión Diagnóstica: S/D

Unidad: TOLUCA

**HEMATOLOGIA-F**

		VALORES DE REFERENCIA	
HEMATOCRITO	37.9	38 -	50 %
HEMOGLOBINA	12.7	12.0 -	17.0 g/dl
ERITROCITOS	4.09	4.0 -	5.0 millón/mm <sup>3</sup>
CHCM	33.5	30.0 -	35.0 g%
HCM	31.1	26.0 -	32.0 pg
VCM	92.7	85.0 -	96.0 u <sub>s</sub>
LEUCOCITOS	4,860.0	4,000 -	10,000 mm <sup>3</sup>
PLAQUETAS	61,100.0	130,000 -	450,000 mm <sup>3</sup>
LINFOCITOS	60	20 -	45 %
MONOCITOS	5	0 -	10 %
EOSINOFILOS	7	0 -	5 %
BASOFILOS	0	0 -	0.5 %
SEGMENTADOS	28	45 -	70 %
BANDAS	0	0 -	4 %
MIELOCITOS	0	0 -	0 %
PROMIELOCITOS	0	0 -	0 %
METAMIELOCITOS	0	0 -	0 %
MORFOLOGIA ERITROCITICA	NORMAL	NORMAL	

**RATIFICADO**

METODO : Citometría de Flujo, Microscopía, Impedancia

Q.B.P. JESUS JOSE FUENTES VELASCO  
D.G.P. 3072695



**Sistemas de Salud  
del Dr. Simi, S.A. de C.V.**

## 8.4 Presentación en foros



UNIVERSIDAD ANÁHUAC

otorga la presente

CONSTANCIA

a

*Ariadna Andrea Bravo Gómez*

Por su participación con el cartel Segundo Molar Fractura radicular horizontal. Reporte de caso, presentado en el 1er. Simposio Estudiantil Red de Universidades Anáhuac "La Buena Praxis Odontológica Enfocada al Ser Humano"

Huixquilucan, Estado de México. Agosto 2014.

Dr. Tomás Barrientos Fortes  
Director  
Facultad de Ciencias de la Salud





**UAEM** | Universidad Autónoma  
del Estado de México

a través de la Facultad de Odontología  
otorga el presente

# Reconocimiento



**A:** *Ariadna Andrea Bravo Gómez, Brissa Itzel Jiménez Valdés, Gabriela Rivera Castillón*

Por su valiosa participación con el caso clínico titulado

**SEGUNDO MOLAR SUPERIOR CON FRACTURA RADICULAR HORIZONTAL. REPORTE DE CASO**


**VI Coloquio Nacional**  
de **Investigación en Salud Bucal**

*Toluca, Estado de México, 5 de Febrero de 2015*



  
M. en C.S. Julio B. Robles Navarro  
Director  
Facultad de Odontología



  
Dr. en O. Rogelio J. Scougall Vilchis  
Coordinador  
CIEAO



## 8.5 Oficios

Toluca, México a 7 de Abril del 2015

**M. EN C.S. SARA GABRIELA MARÍA EUGENIA DEL REAL SÁNCHEZ  
COORDINADORA DE POSGRADO  
FACULTAD DE ODONTOLOGÍA DE LA U.A.E.M.  
P R E S E N T E**

La que suscribe Lic. En ETM. Ariadna Andrea Bravo Gómez, estudiante de la Especialidad en Endodoncia, solicito a usted de la manera más atenta la autorización para llevar a cabo la impresión del Proyecto Terminal que lleva por nombre **“Segundo molar superior con fractura radicular horizontal. Caso clínico”**, proyecto que se realizó bajo la dirección de la E. en E. Brissa Itzel Jiménez Valdés y asesoría de la E. en EP. Gabriela Rivera Castellón; para así continuar con mis trámites de entrega de Diploma.

Sin otro particular y esperando una respuesta favorable, le envío un cordial saludo.

ATENTAMENTE



---

**LIC. en ETM. ARIADNA ANDREA BRAVO GÓMEZ**



Toluca, México a 7 de Abril del 2015


**M. EN C.S. SARA GABRIELA MARÍA EUGENIA DEL REAL SÁNCHEZ**  
**COORDINADORA DE POSGRADO**  
**FACULTAD DE ODONTOLOGÍA DE LA U.A.E.M.**  
**P R E S E N T E**

Anticipándole un cordial saludo, por este medio informo que la **Lic. en ETM. Ariadna Andrea Bravo Gómez**, estudiante de la Especialidad en Endodoncia, concluyó satisfactoriamente el Proyecto Terminal titulado "**Segundo molar superior con fractura radicular horizontal. Caso clínico**". Así mismo, le hago saber que el alumno entregó constancias de participación en eventos y documentación relacionada con el Proyecto terminal mencionado.

Por lo anterior, solicito a usted proceda con los trámites correspondientes para la obtención de su Diploma de la Especialidad en Endodoncia.

Sin más por el momento, quedo a sus órdenes.

ATENTAMENTE



---

**E. en E. BRISSA ITZEL JIMÉNES VALDÉS**  
**DIRECTOR DEL PROYECTO TERMINAL**



Toluca, México a 7 de Abril del 2015

**M. EN C.S. SARA GABRIELA MARÍA EUGENIA DEL REAL SÁNCHEZ**  
**COORDINADORA DE POSGRADO**  
**FACULTAD DE ODONTOLOGÍA DE LA U.A.E.M.**  
**P R E S E N T E**

Anticipándole un cordial saludo, por este medio informo que la **Lic. en ETM. Ariadna Andrea Bravo Gómez**, estudiante de la Especialidad en Endodoncia, concluyó satisfactoriamente el Proyecto Terminal titulado **“Segundo molar superior con fractura radicular horizontal. Caso clínico”**. Así mismo, le hago saber que el alumno entregó constancias de participación en eventos y documentación relacionada con el Proyecto terminal mencionado.

Por lo anterior, solicito a usted proceda con los trámites correspondientes para la obtención de su Diploma de la Especialidad en Endodoncia.

Sin más por el momento, quedo a sus órdenes.

ATENTAMENTE

  
\_\_\_\_\_  
**E. en EP. GABRIELA RIVERA CASTILLÓN**  
**ASESOR DEL PROYECTO TERMINAL**







**UAEM** | Universidad Autónoma  
del Estado de México

Toluca, Méx., Abril 08 de 2015

**LIC. EN ETM. ARIADNA ANDREA BRAVO GÓMEZ**  
**ALUMNA EGRESADA DE LA ESPECIALIDAD EN ENDODONCIA**

La que suscribe, M. EN C.S. Sara Gabriela María Eugenia del Real Sánchez, Coordinadora de Posgrado de la Facultad de Odontología por medio de la presente, manifiesto que la alumna egresada de la Especialidad en Endodoncia; **LIC. EN ETM. ARIADNA ANDREA BRAVO GÓMEZ**, ha concluido su proyecto terminal titulado "*Segundo molar superior con fractura radicular horizontal. Caso Clínico*", por lo que puede continuar con los trámites correspondientes para su impresión y los administrativos de expedición de diploma de la Especialidad correspondiente.

Sin más por el momento, me despido.

**ATENTAMENTE**  
**PATRIA, CIENCIA Y TRABAJO**  
**"2015, Año del Bicentenario Luctuoso de José María Morelos y Pavón"**

**M. EN C.S. Sara Gabriela María Eugenia del Real Sánchez**  
**Coordinadora de Posgrado**  
**Facultad de Odontología**



c.c.p. archivo

**FO**  
**FACULTAD ODONTOLOGIA**

**50**  
**Odontología**  
1843-1993-2013

Jesús Carranza esq. Paseo Toluca, C.P. 50130, Toluca, Estado de México  
Tels. (722) 2 17 96 07 y 2 17 90 70. Ext. 5060

