



**UNIVERSIDAD AUTÓNOMA DEL ESTADO DE MÉXICO
PLANTEL “DR. ÁNGEL MA. GARIBAY KINTANA
DE LA ESCUELA PREPARATORIA**



SALUD ADOLESCENTE

Módulo 2

“APARATO REPRODUCTOR FEMENINO”

Elaborado por:

Dra. en Ed. Julieta Jiménez Rodríguez.

Tiempo Completo en Biología

Semestre 2017/2018

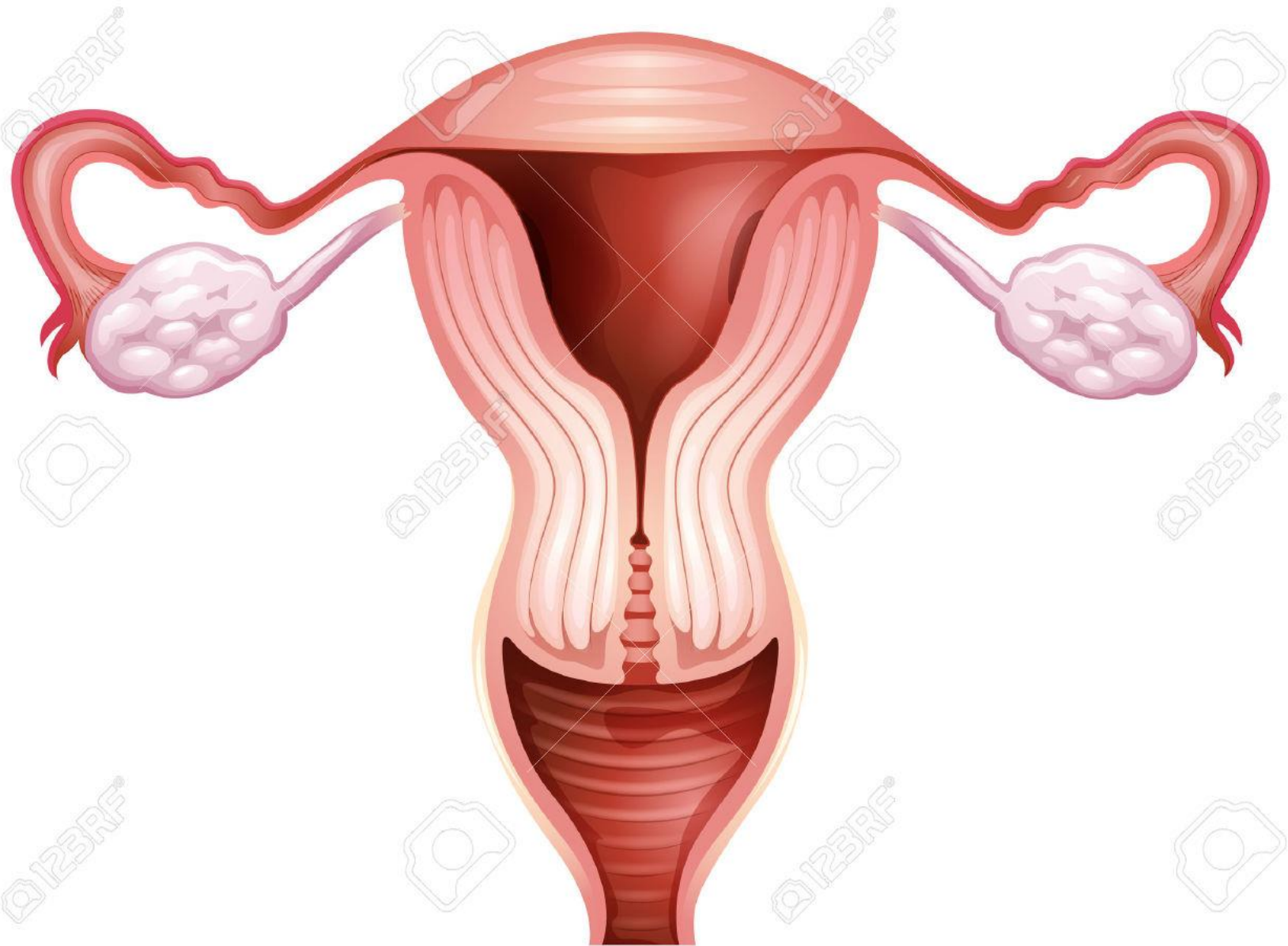
Propósito

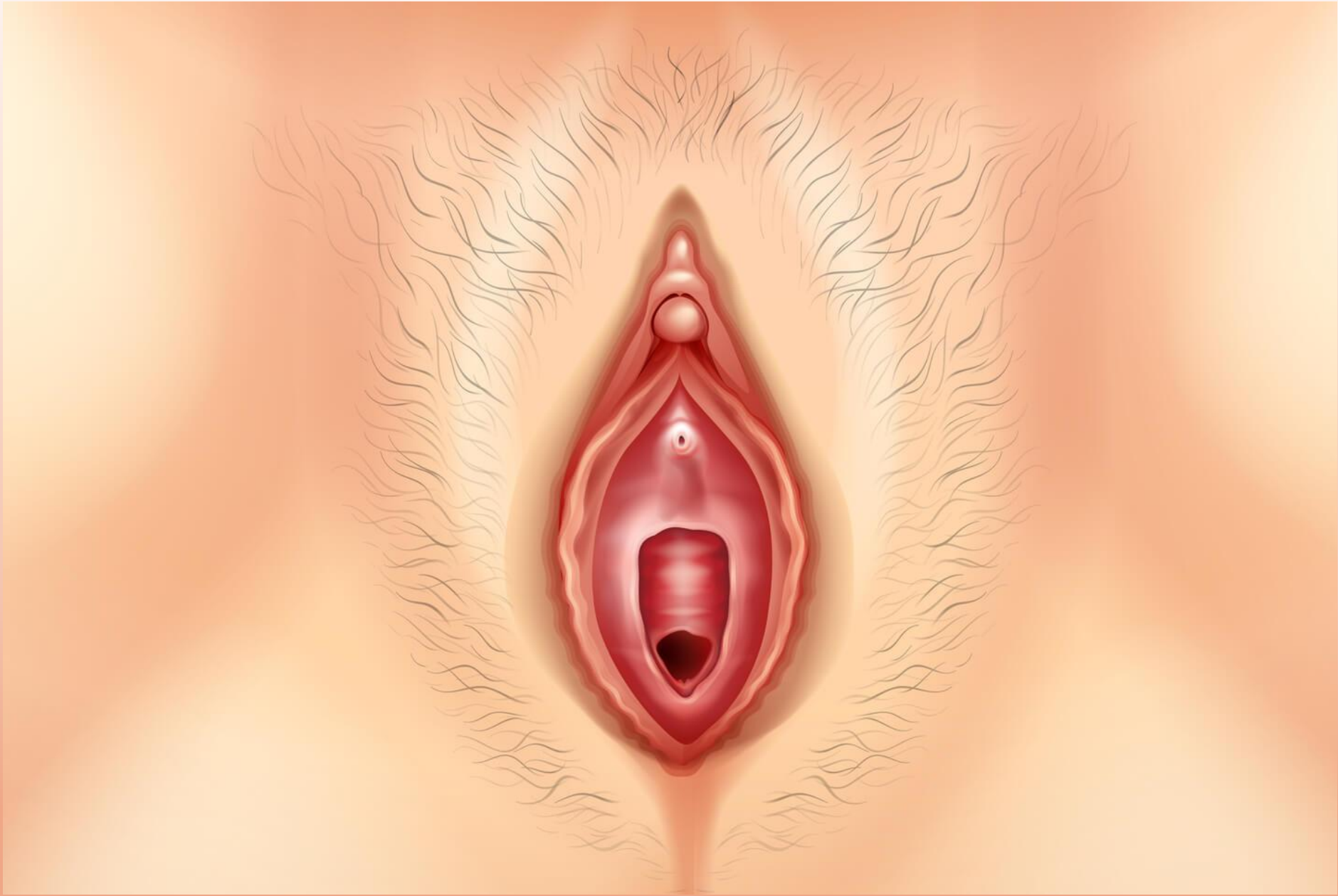
Conocer la estructura anatómica y funcional del aparato reproductor femenino.

ÍNDICE

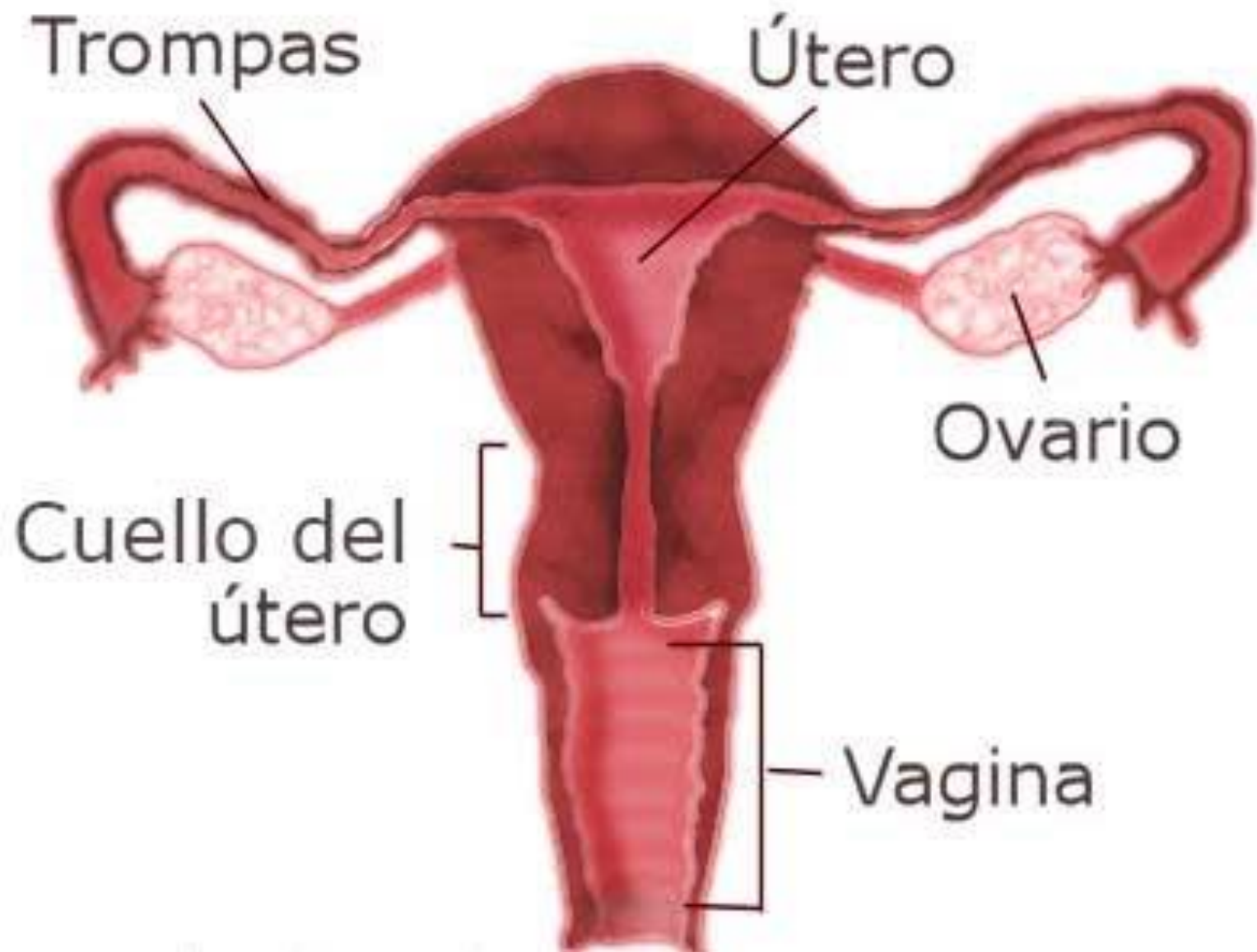- Aparato reproductor femenino 4
- Órganos internos 7
- Órganos externos 19
- Referencias 22

APARATO REPRODUCTOR FEMENINO



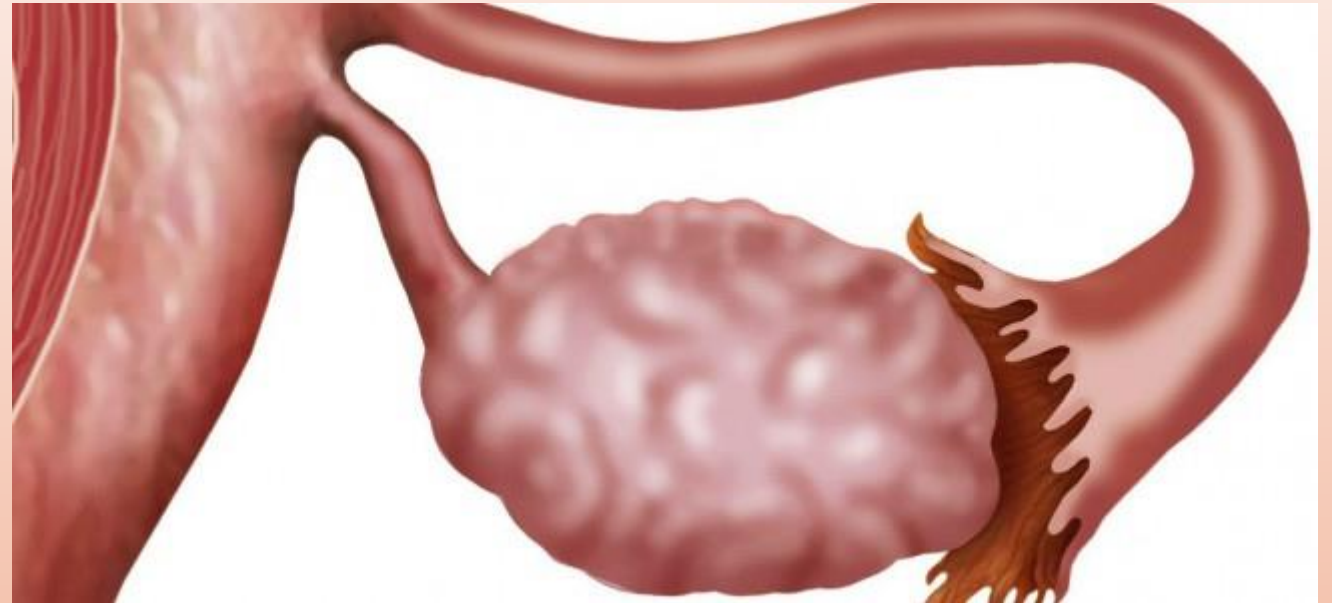

ÓRGANOS INTERNOS FEMENINOS

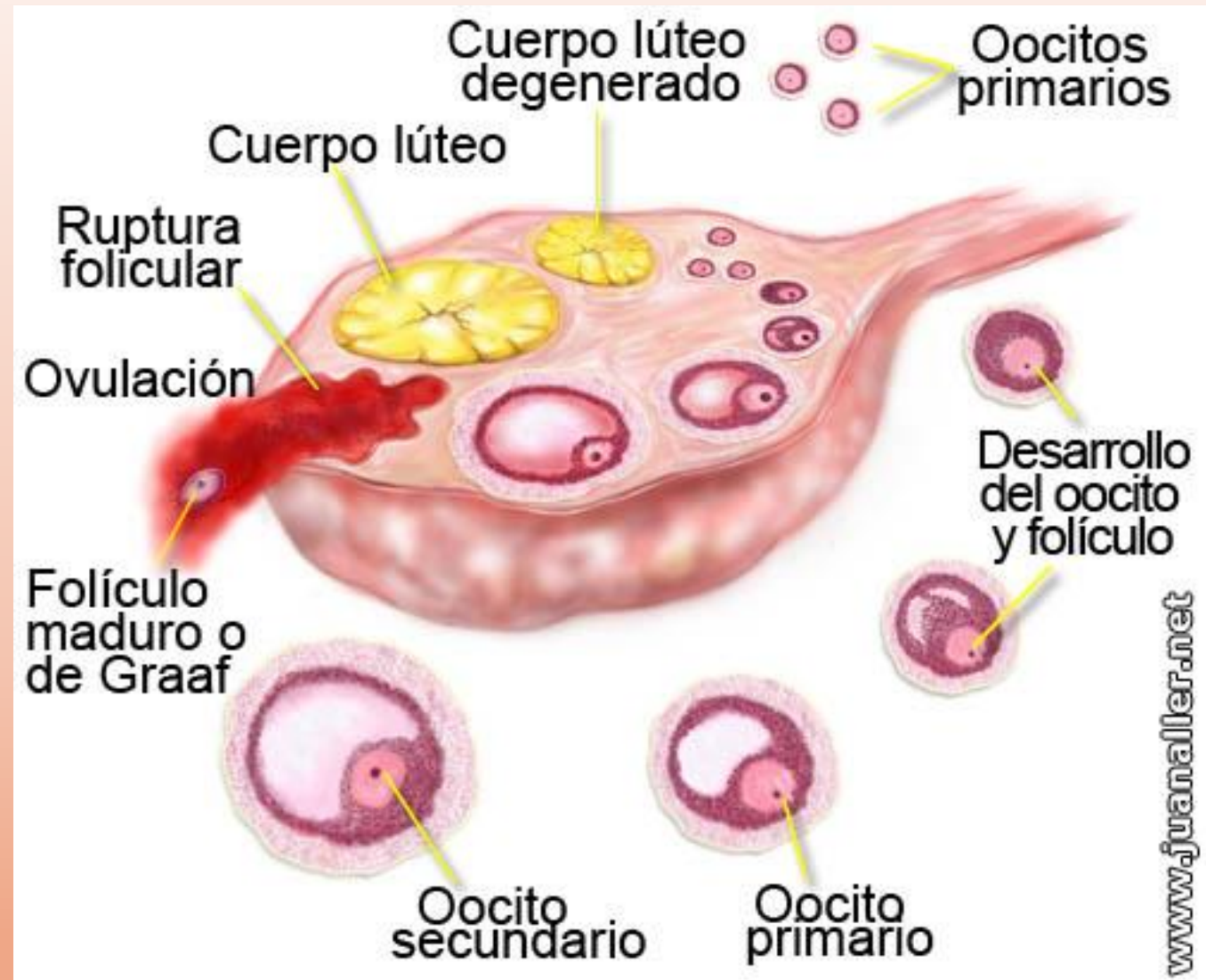


OVARIOS

- ❖ Localizados en la cavidad pélvica
- ❖ También llamados gónadas femeninas o glándulas de secreción mixta.
- ❖ Su secreción interna son las hormonas: estrógenos y progesterona
- ❖ Su secreción externa: los óvulos

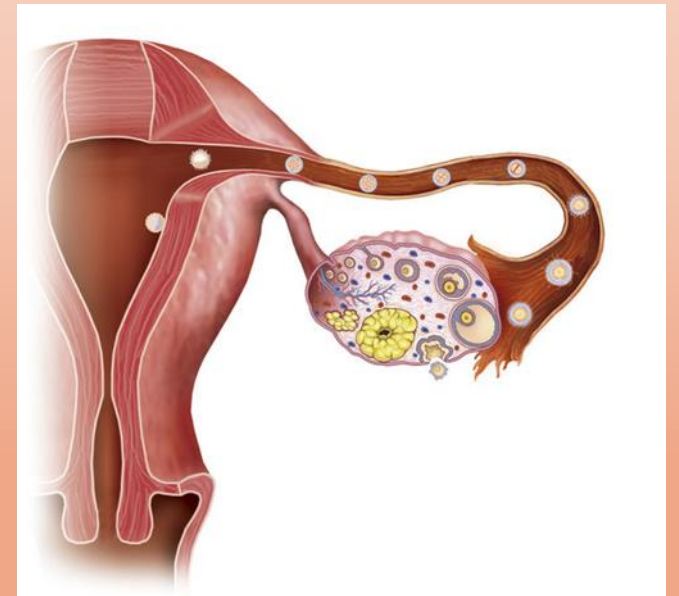
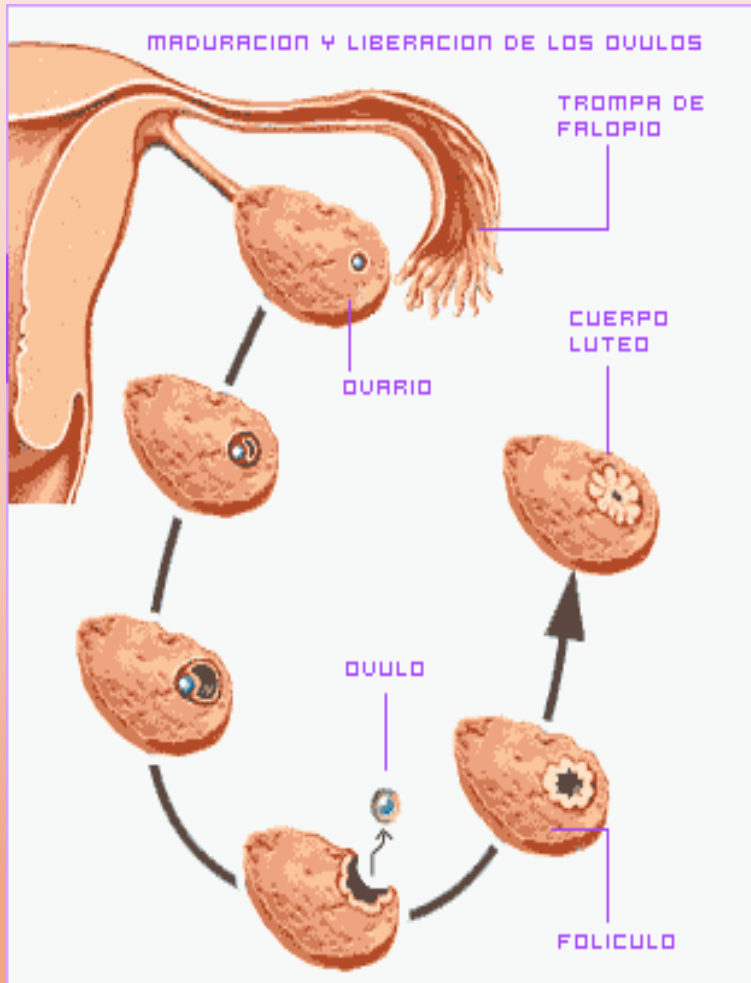


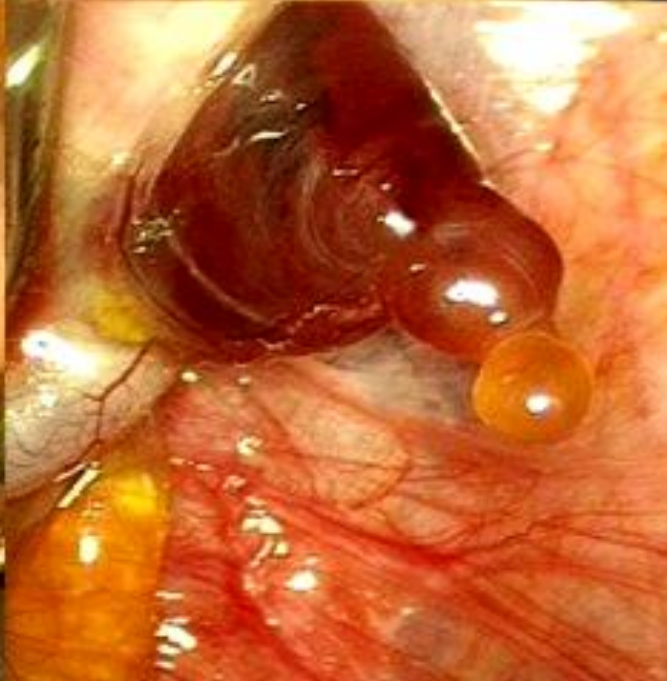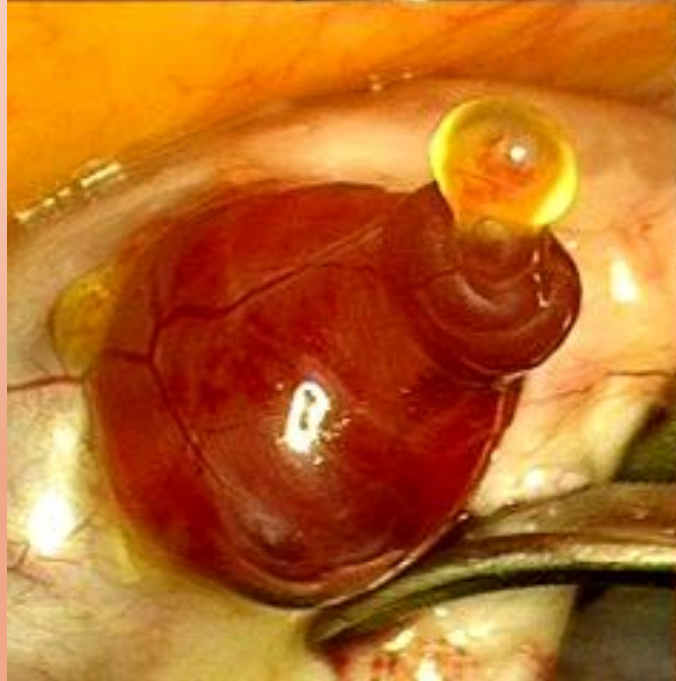
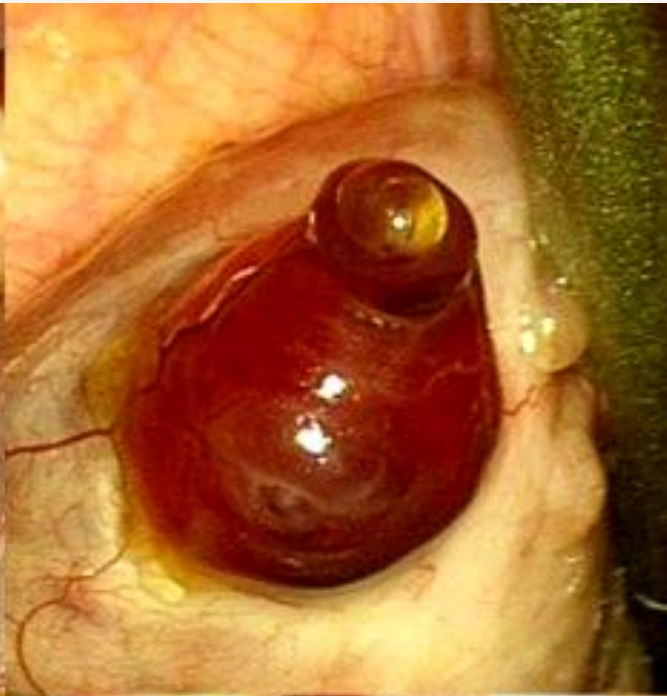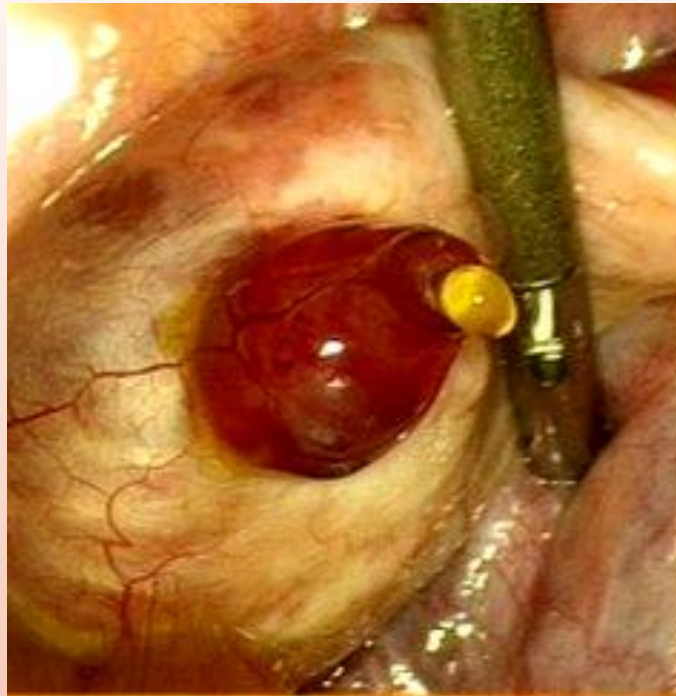
- ❖ Los ovarios presentan una corteza y una médula
- ❖ En la médula se localizan las células germinativas, envueltas en un folículo, posteriormente evolucionan a ovocitos
- ❖ En una recién nacida hay aprox. 500 mil folículos, de los cuales el 75% se atrofian, el resto tendrán que madurar a ovocitos, liberados en cada ovulación



OVULACIÓN

- ❖ La ovulación es la salida del ovocito maduro al romperse el folículo, sucediendo esto en la mitad del ciclo menstrual. (14° día).
- ❖ Y el ovocito maduro es capturado por el pabellón de la trompa de Falopio



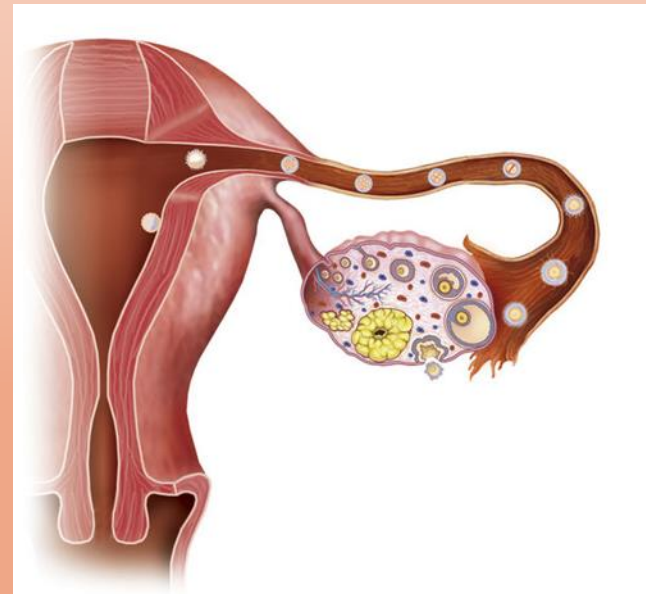
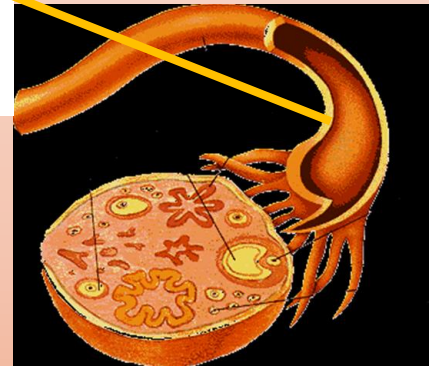
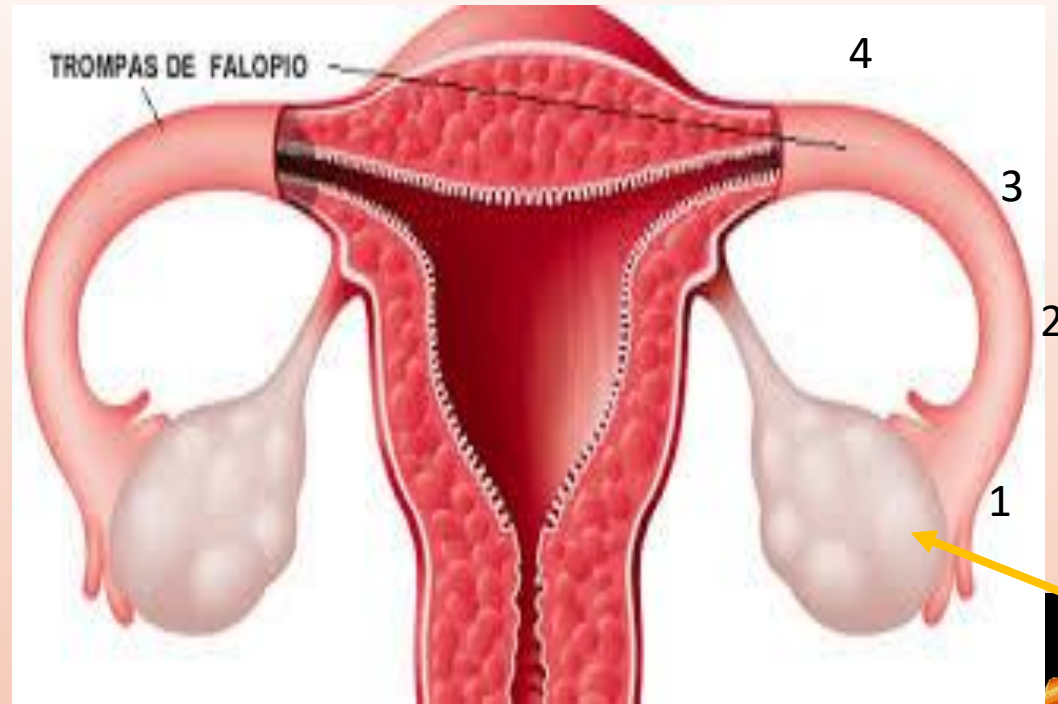


Trompas de Falopio u oviductos

Presentas 4 partes:

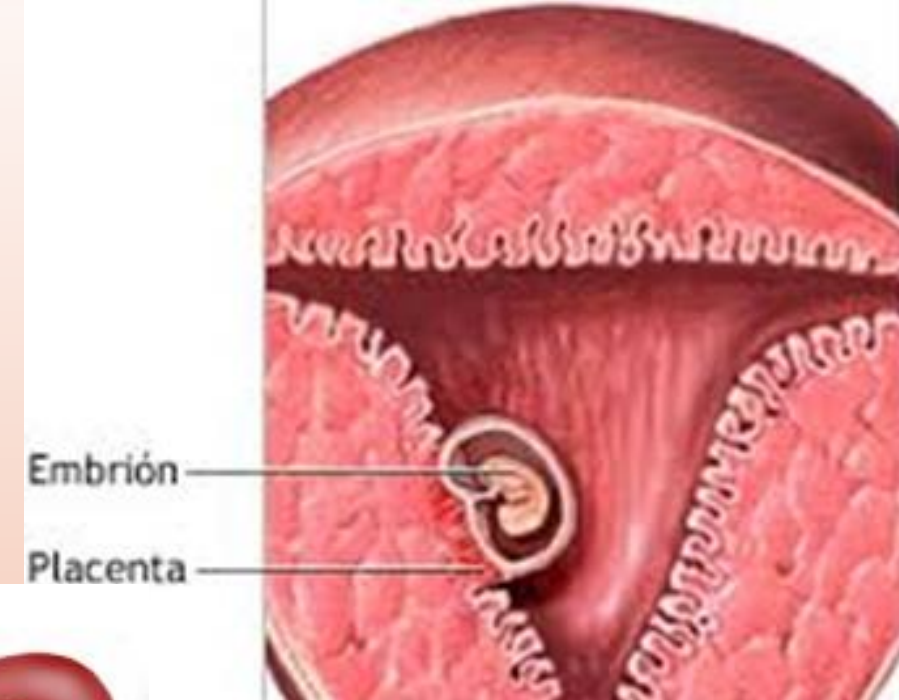
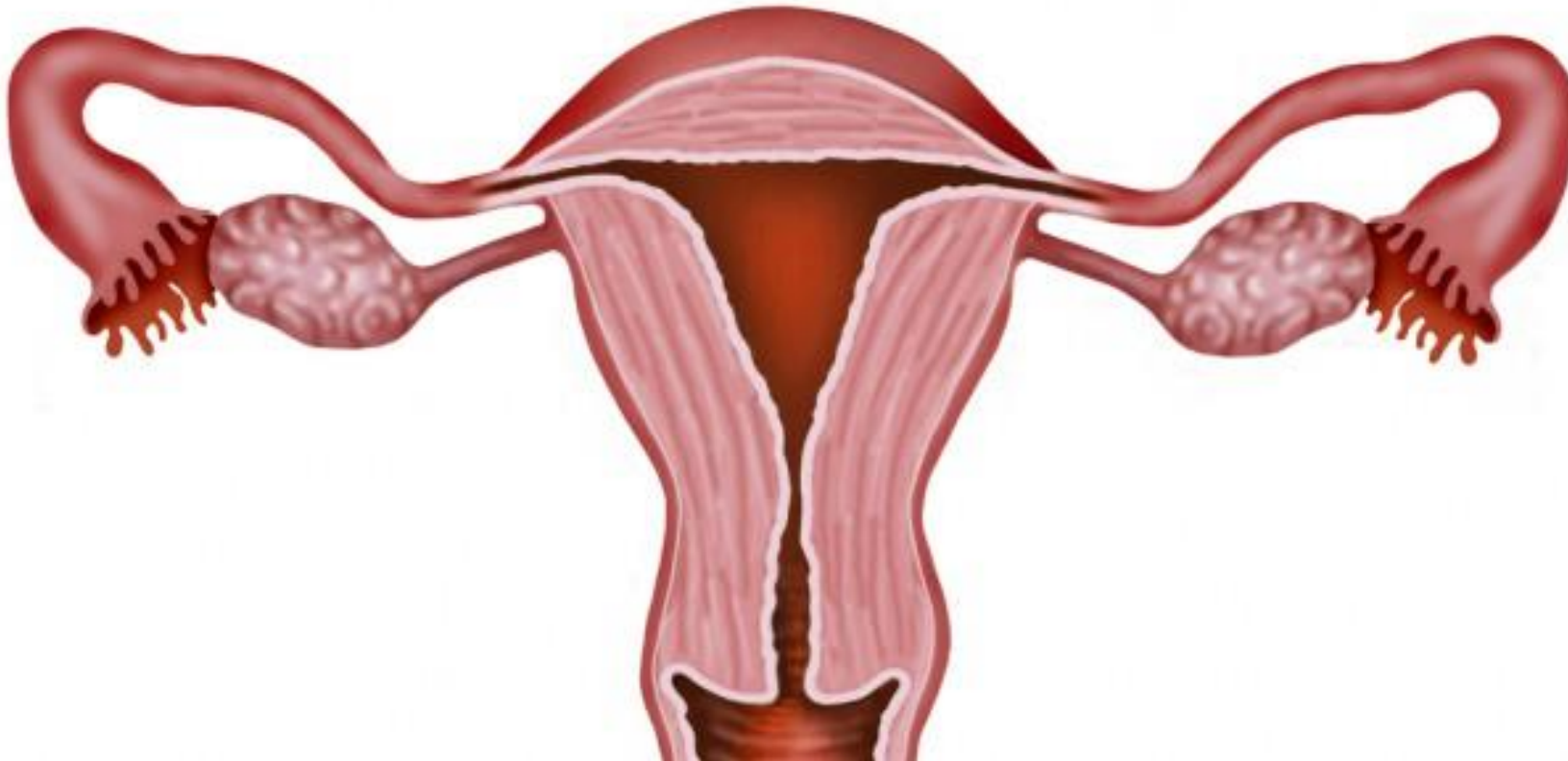
1. Infundíbulo, fimbria o pabellón
2. Ámpula o Ampolla, lugar donde se lleva a cabo la fecundación
3. Istmo
4. Intramural

La ligadura y corte de estos oviductos se llama:
SALPINGOCLASIA

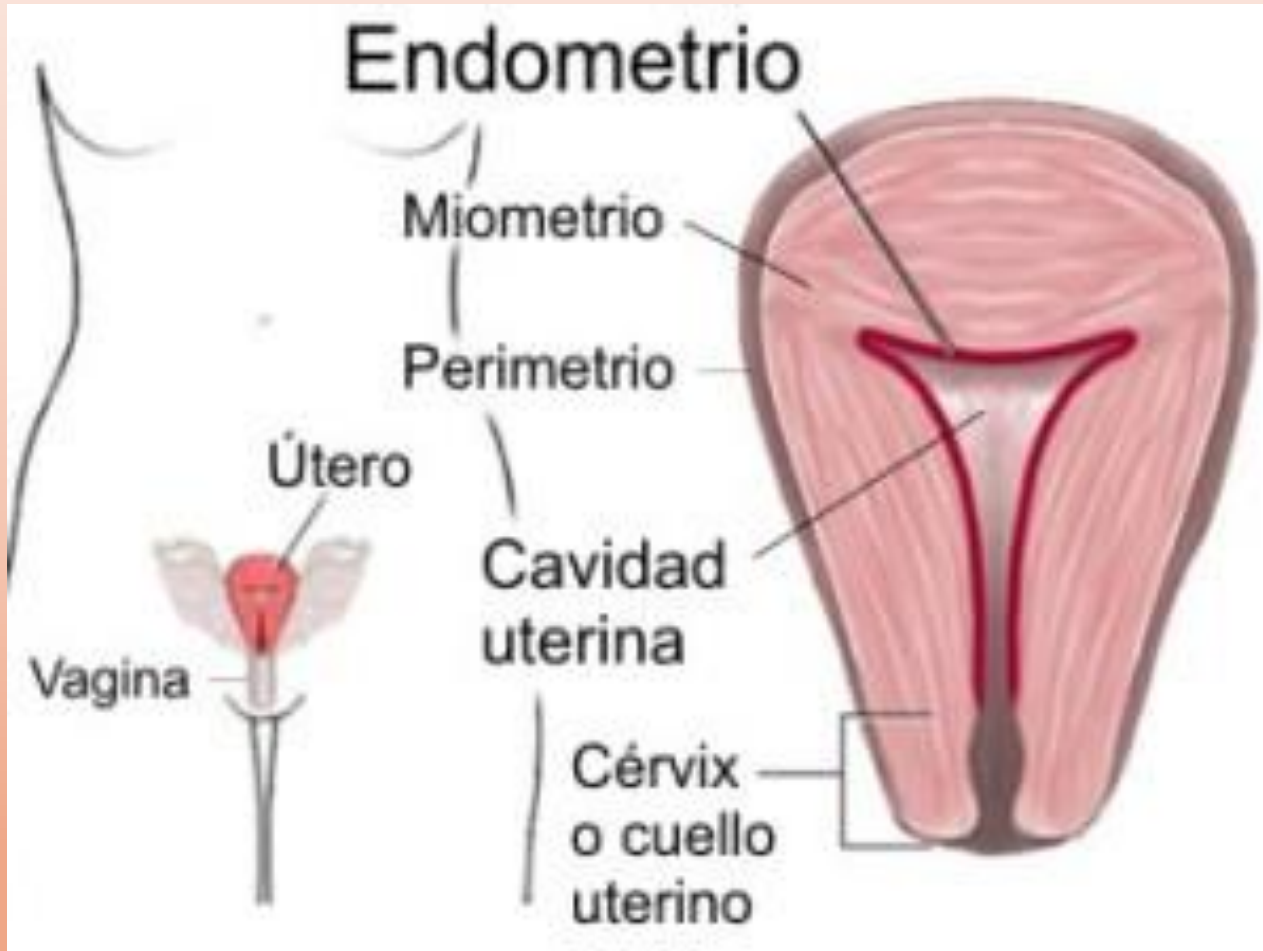


Útero o Matriz

- ❖ Localización
- ❖ Función: permite la nidación y desarrollo del huevo o cigoto



Capas uterinas



❖ El útero presenta un cuerpo y un cérvix o cuello.

❖ El **cuerpo** tiene 3 capas:

1. Perimetrio es externa o serosa.

2. Miometrio, capa muscular

3. Endometrio con dos estratos:

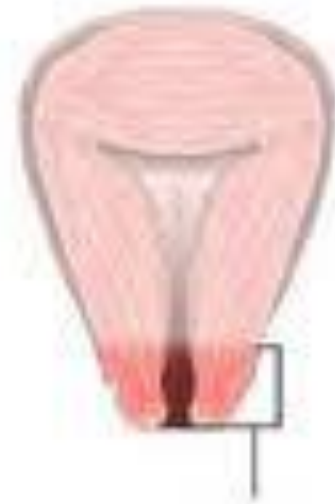○ funcional: permite la nidación y desprendimiento en la menstruación.

○ basal: que repara al funcional después del parto y en cada menstruación.

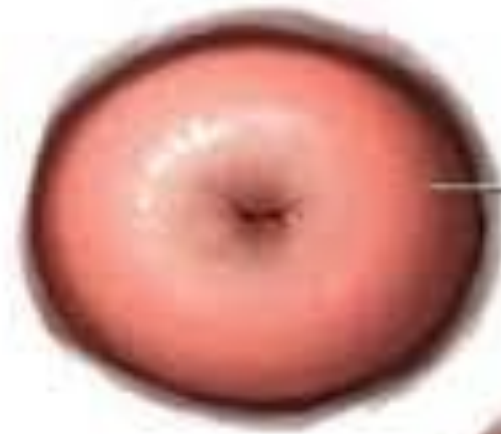Cérvix o cuello

Comunica por debajo con la vagina

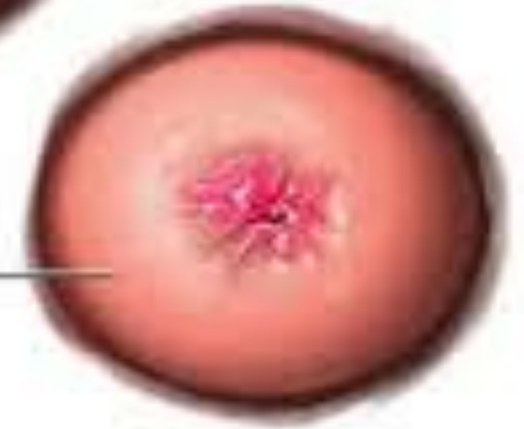Con un orificio cervical pequeño y redondeado en las nulíparas y como la boca de un pez en las que ya han dado a luz por parto vaginal.



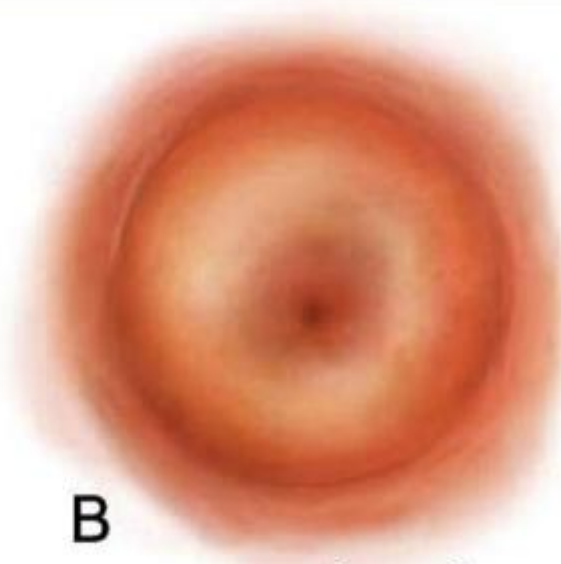
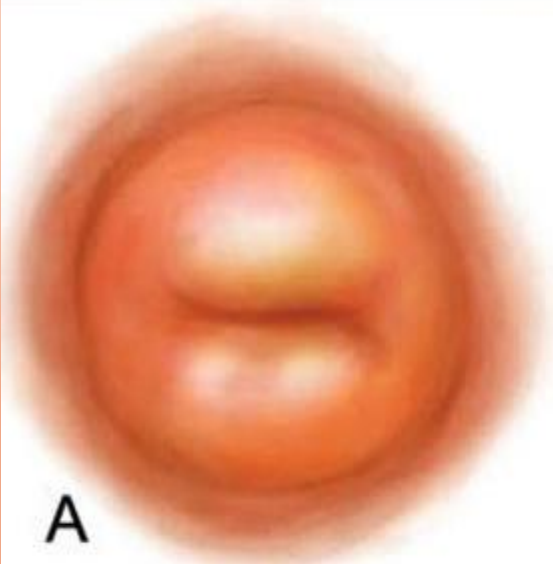
Vista frontal



Cuello uterino sano visto desde abajo

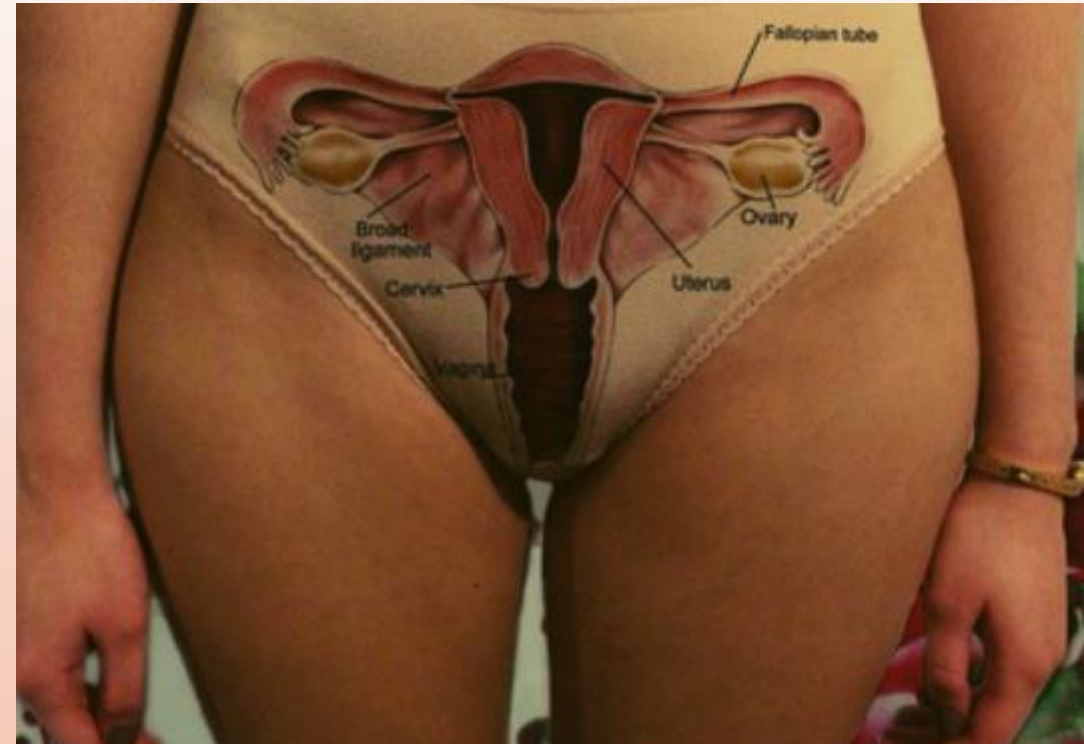


Cuello uterino con cáncer

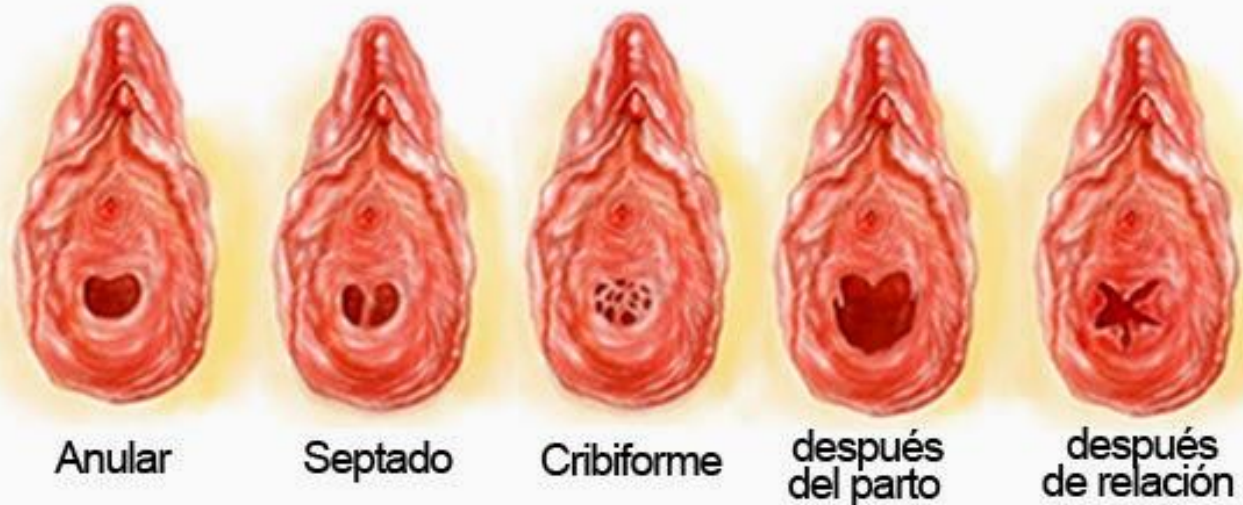

VAGINA

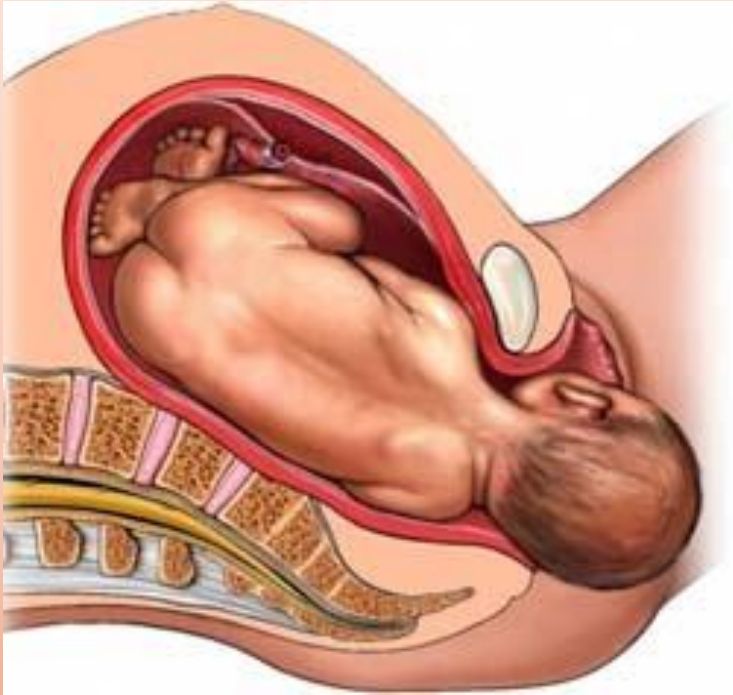
- ❖ Órgano musculo membranoso
- ❖ Órgano copulador femenino
- ❖ Localizada entre el cérvix y la vulva.
- ❖ El vestíbulo vaginal esta revestido por el himen



Hímenes



Funciones de la vagina

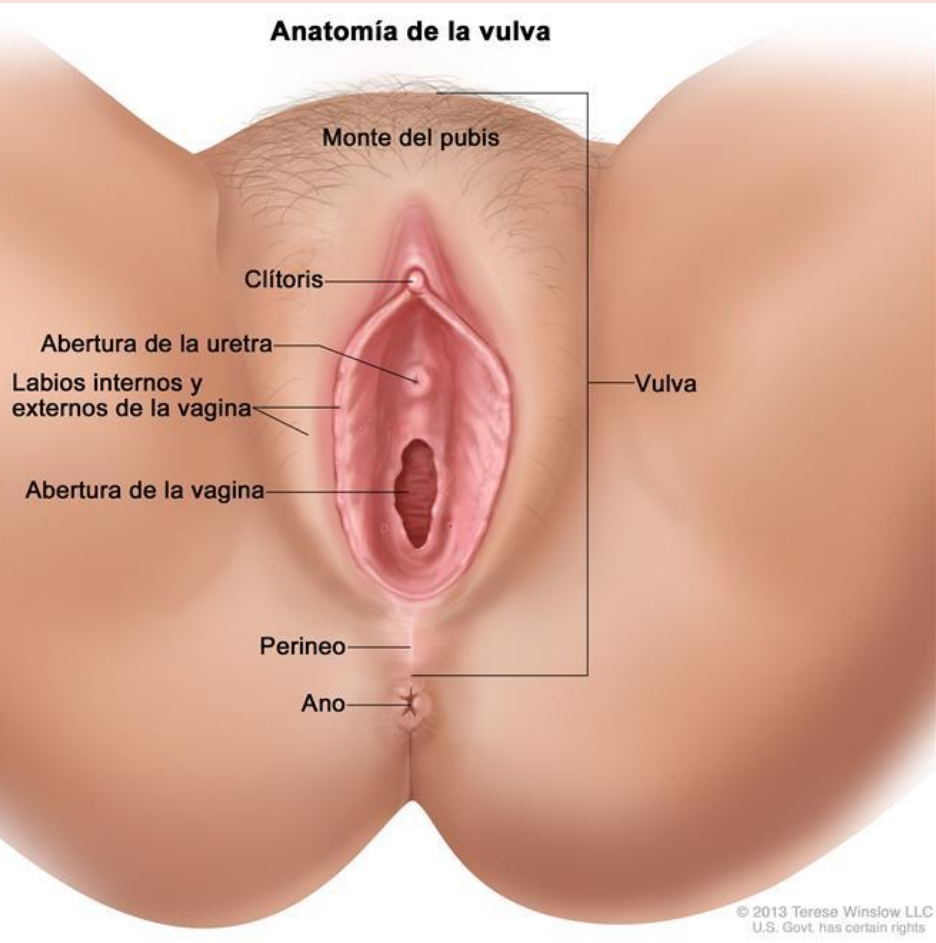


- Órgano de la cópula
- Canal del parto
- Salida del flujo menstrual
- Receptáculo del pene y semen durante la eyaculación

ÓRGANOS EXTERNOS FEMENINOS

VULVA

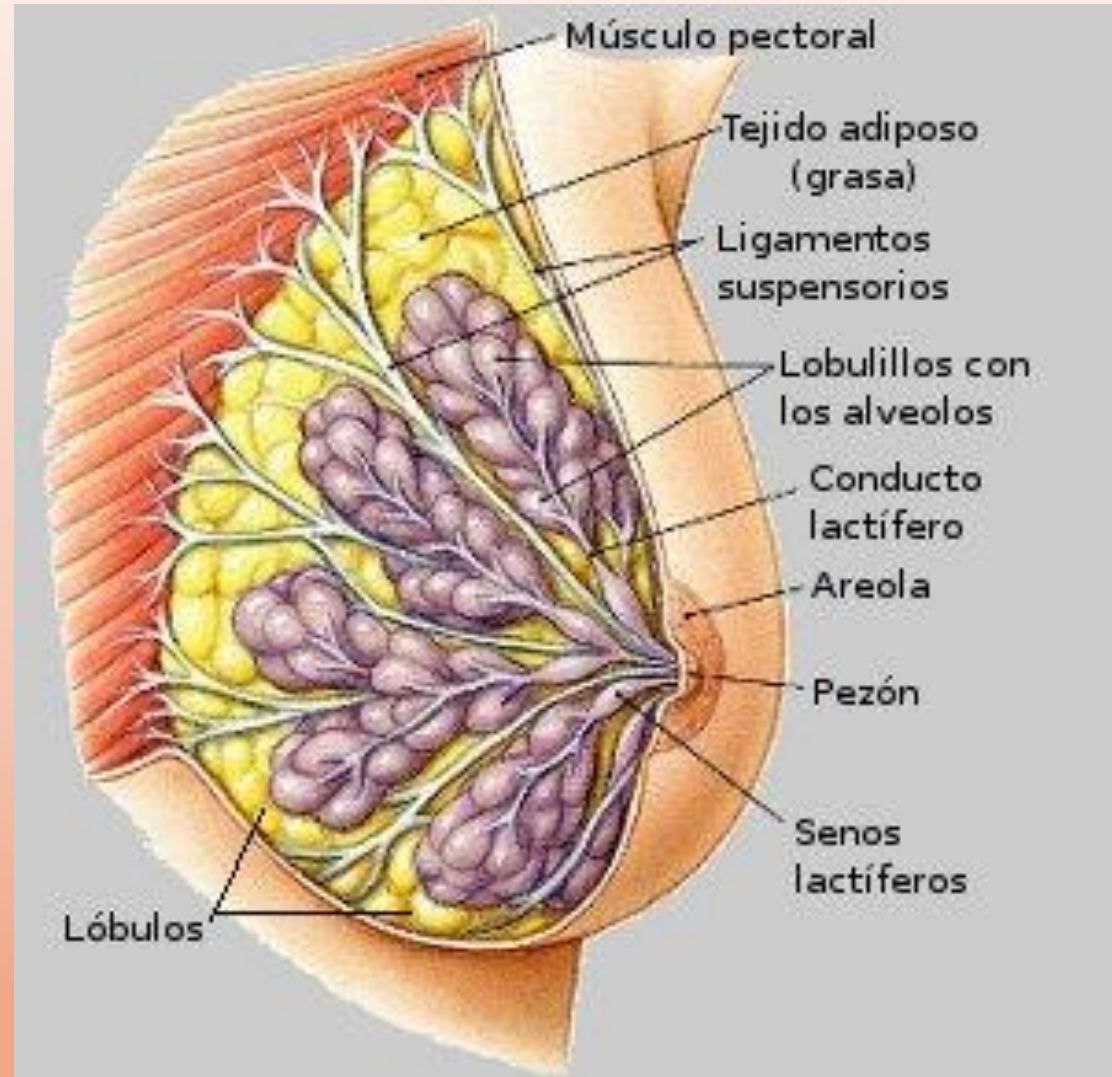
- Formada por:
 - ❖ Monte de Venus
 - ❖ Labios mayores
 - ❖ Labios menores
 - ❖ Clítoris (órgano de erección)
 - ❖ Meato urinario
 - ❖ Vestíbulo vaginal
 - ❖ Glándulas
 - Skenne: uretrales
 - Bartolin: vestibulares



GLÁNDULAS MAMARIAS

Función: producir y secretar leche durante la lactancia.

Órgano de excitación



Referencias

- Libro de texto (2016) Salud Adolescente, Universidad Autónoma del Estado de México, primera edición.
- Imágenes libres de Pixabay
- Imágenes varias del buscador Google.