



**UAEM**

Universidad Autónoma  
del Estado de México

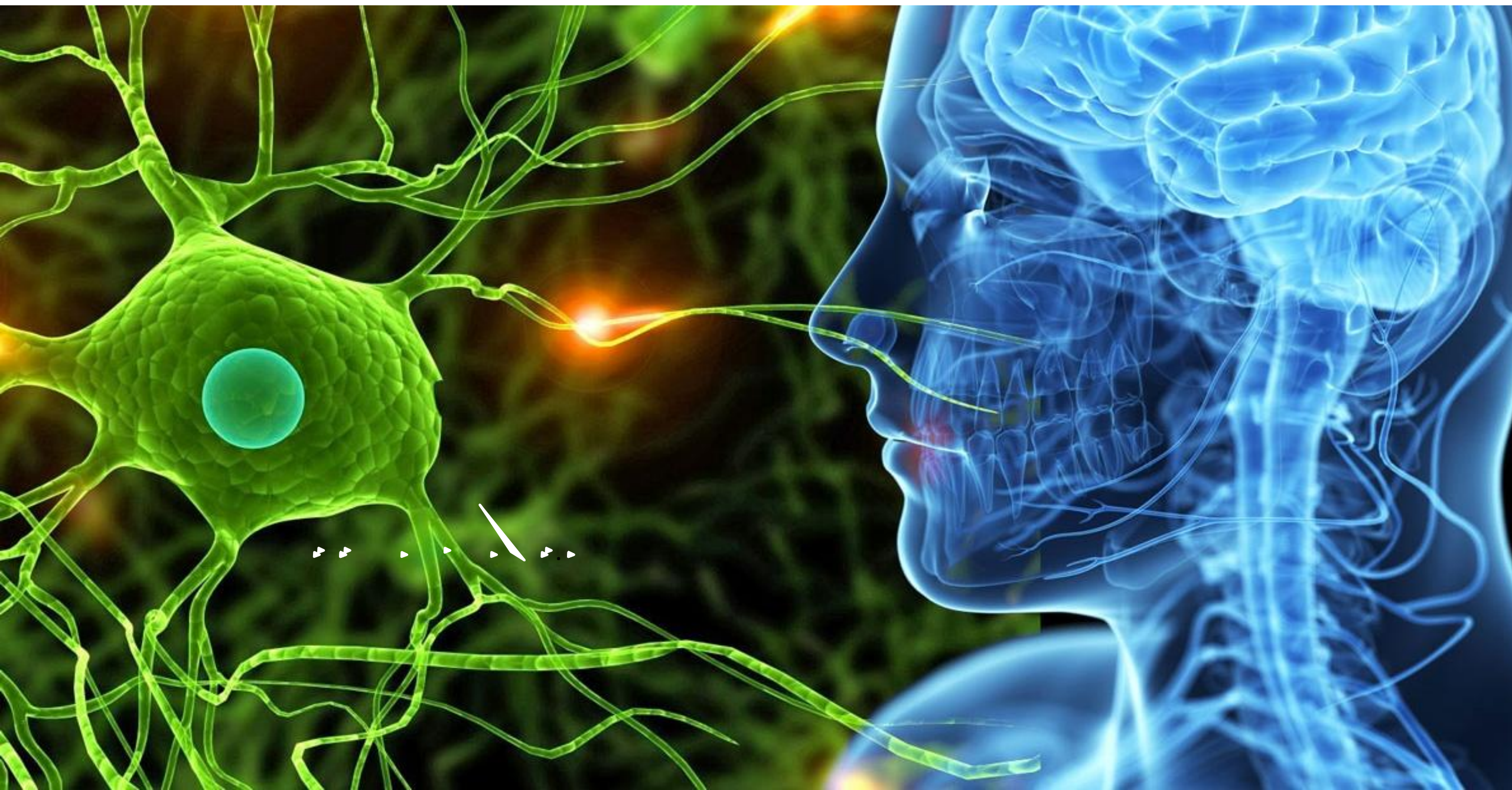---

**CENTRO UNIVERSITARIO UAEM ZUMPANGO**  
**LICENCIATURA EN ENFERMERÍA**

**UNIDAD DE APRENDIZAJE: Enfermería del adulto**  
**UNIDAD 8: Intervenciones de Enfermería del sistema neurológico.**

**TEMA: Anatomofisiología del sistema neurológico.**

Presenta: M.C.E Nidia Guadalupe Hernández Yañez





# OBJETIVO

---

El discente conocerá la función del sistema neurológico, que le permita asociar los conocimientos y brindar una atención integral al paciente con alteraciones neurológicas.



## El sistema nervioso central tiene como función principal:

- Controlar y regular el funcionamiento de los diversos órganos y sistemas,
- Coordinando su interrelación y la relación del organismo con el medio externo.
- El sistema nervioso está organizado para detectar cambios en el medio interno y externo, evaluar esta información y responder a través de ocasionar cambios en músculos o glándulas.



Sistema nervioso central (SNC).

Compuesto por:  
❖ Encéfalo y  
❖ Médula espinal.

El sistema nervioso se divide en:

Sistema nervioso periférico (SNP).

Compuesto por:  
❖ Nervios craneales (12).  
❖ Nervios raquídeos (31).

# PARTES DEL SISTEMA NERVIOSO CENTRAL Y SUS FUNCIONES

[www.neuropediatra.org](http://www.neuropediatra.org)

## Tálamo y núcleos grises:

Estación intermedia entre corteza y tronco cerebral.  
Control del movimiento y del tono.

## Hipotálamo:

Control de supervivencia: ingesta, temperatura, defensa, sexual...

## Hipocampo y sistema límbico:

Sede principal de la memoria y el aprendizaje.  
Forma parte del sistema límbico, el principal rector de las emociones

## Corteza cerebral:

cubre la superficie cerebral.  
Rige las funciones superiores, de las que somos conscientes.

- percepción sensorial - los 5 sentidos
- movimiento voluntario
- lenguaje
- emociones
- pensamientos

## Cerebelo:

Centro de coordinación.

Integra la información que recibe de los 5 sentidos y la cerebral.

Hace que el movimiento sea fluidos y coordinado.

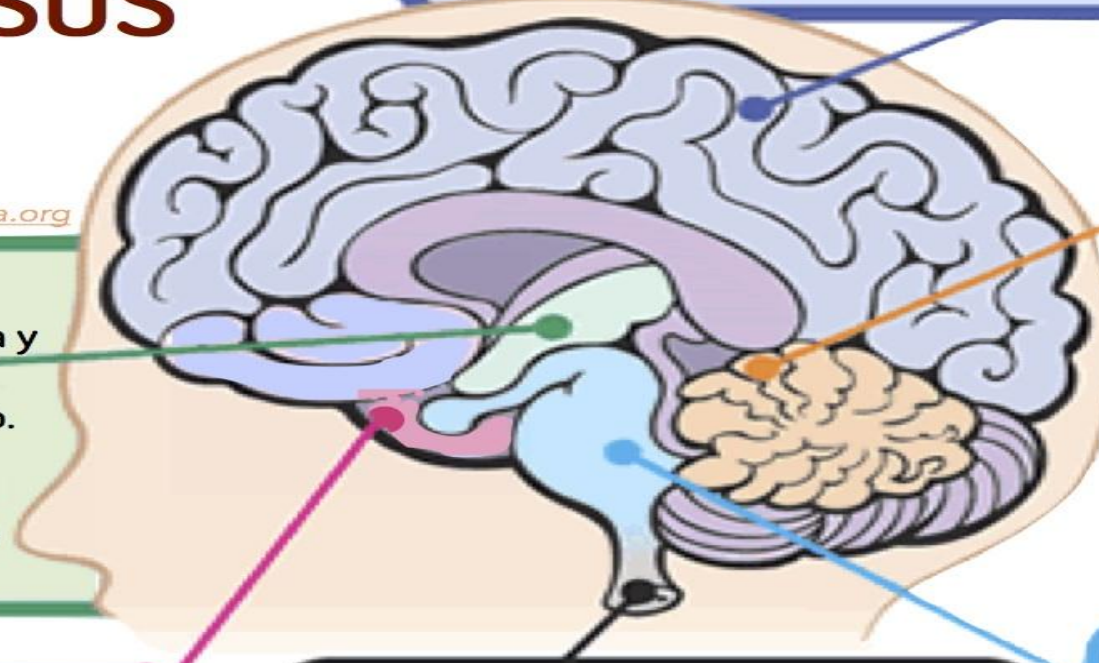
## Médula espinal:

Comunica el cerebro y los nervios periféricos

- conduce las sensaciones al cerebro
- lleva los impulsos del movimiento voluntario e involuntario

## Tronco encefálico:

Controla las funciones vitales, latido cardíaco y respiración.  
El ritmo sueño / vigilia  
Núcleos nerviosos de los sentidos, los movimientos de la cabeza y del cuello.

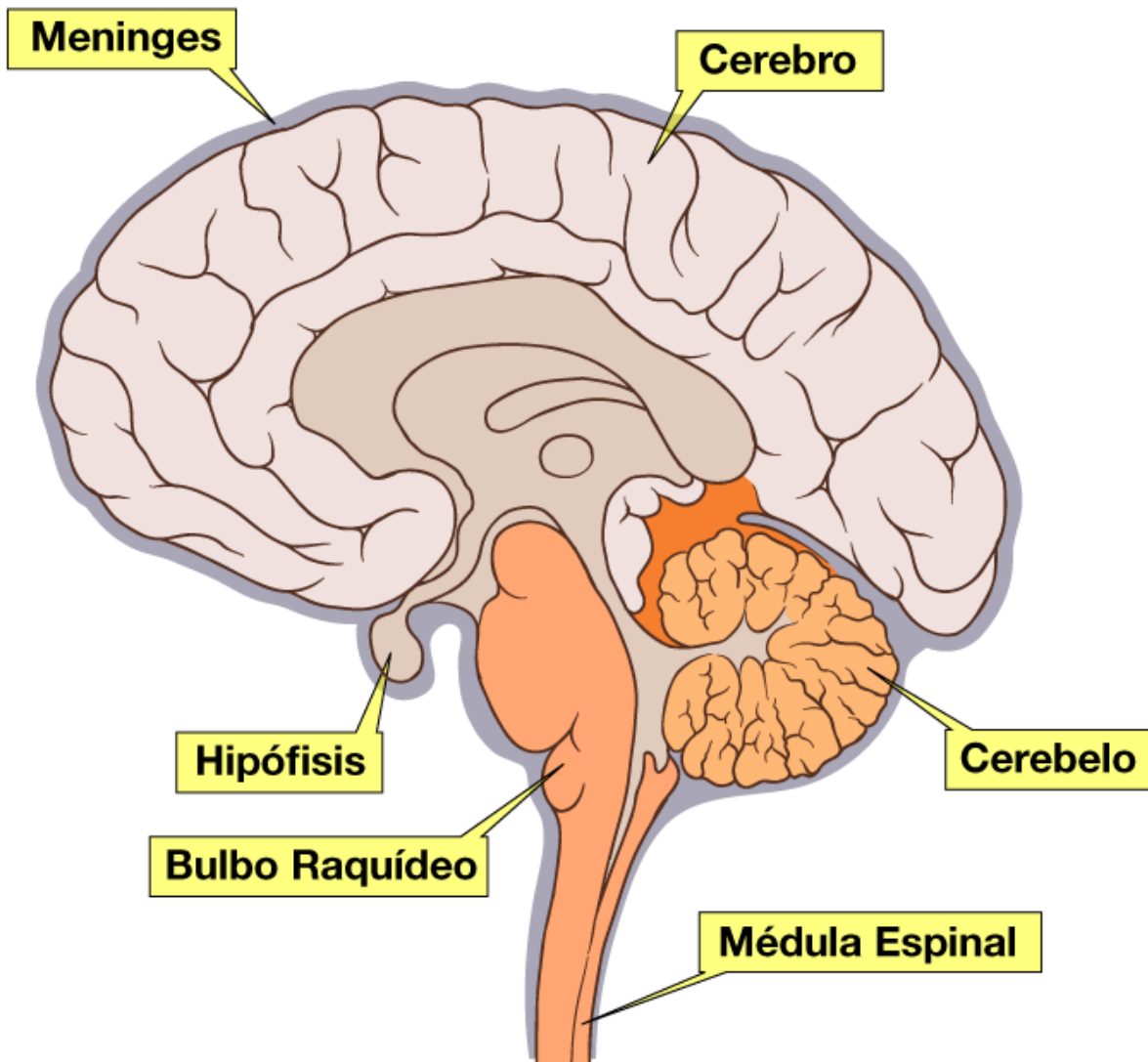




## ENCEFALO

- ❖ Comprende el cerebro, el cerebelo y el tronco del encéfalo.
- ❖ Controla todo el funcionamiento del cuerpo.
- ❖ Realiza un control voluntario e involuntario.
- ❖ Se encarga del pensamiento la memoria y el razonamiento

### Estructura externa del encéfalo





# HIPOFISIS

La **hipófisis** o **glándula pituitaria** es una glándula compleja que se aloja en una oquedad ósea llamada **silla turca** del hueso **esfenoides**, situada en la base del cráneo, en la fosa cerebral media, que conecta con el **hipotálamo** a través del **tallo pituitario** o **tallo hipofisario**.

## HIPOTALAMO

**El hipotálamo:** es el encargado de controlar las funciones del medio corporal interno, comportamiento sexual y las emociones, controla el sistema endocrino, actúa sobre el sistema nervioso autónomo y el sistema límbico (es el encargado de controlar las emociones y los instintos).



## BULBO RAQUIDEO

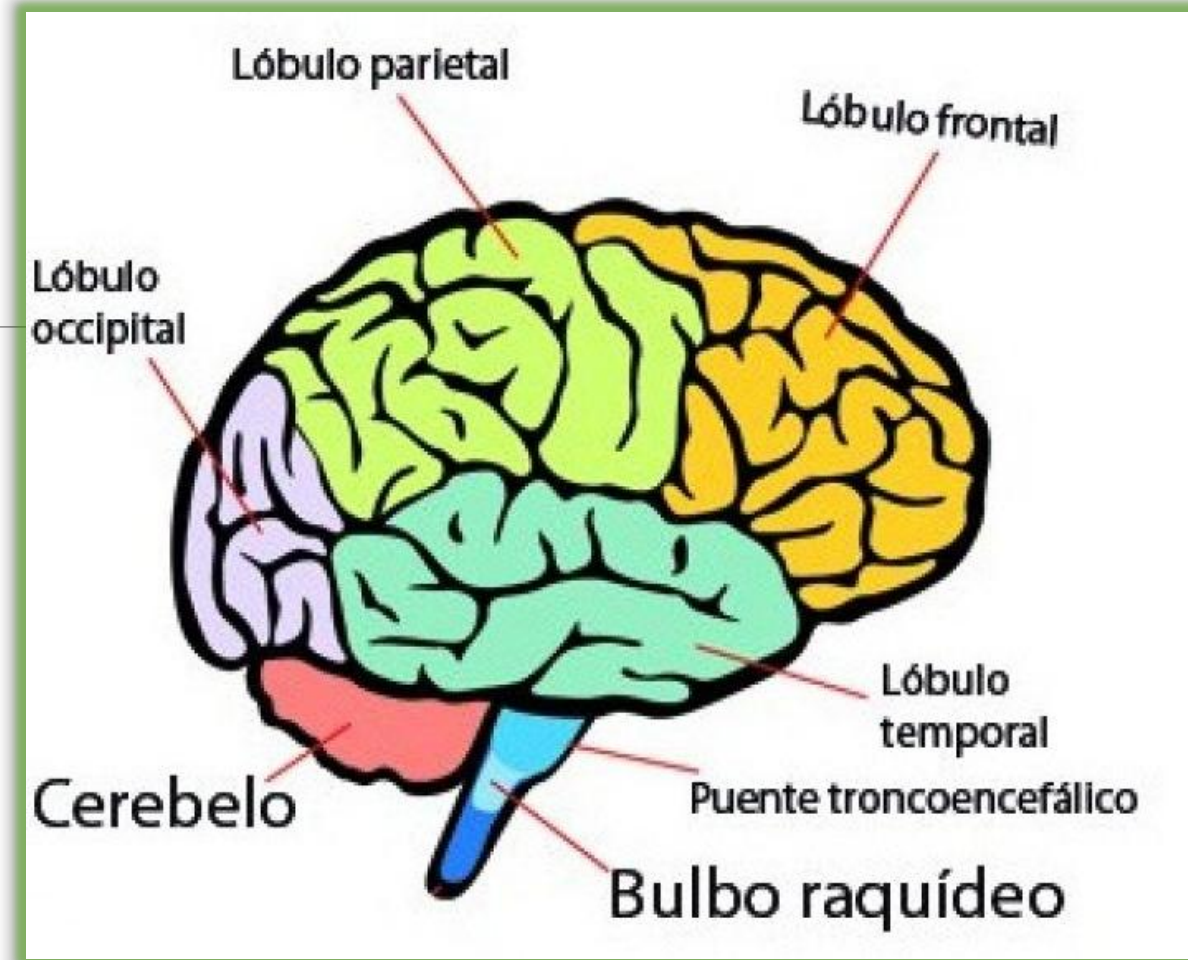
---

- ❖ Actúa sobre movimientos involuntarios del corazón, intervienen en el funcionamiento de las vías respiratorias, del esófago, intestino delgado, páncreas, hígado, participa en los mecanismos del sueño y la vigilia, detecta los niveles de oxígeno y bióxido de carbono.



## Cerebro

- ❖ Forma la mayor parte del encéfalo y se apoya en el diencéfalo y el tronco del encéfalo.
- ❖ Consta de la corteza cerebral los núcleos estriados
- ❖ Constituido por sustancia gris y blanca,
  - Sustancia gris: Corteza cerebral.
  - Sustancia blanca: Subyacente a la corteza cerebral, fibras que llevan impulsos a los hemisferios.





## SUSTANCIA GRIS

- Acumulo de cuerpos neuronales

- Se localiza a nivel periférico cerebral

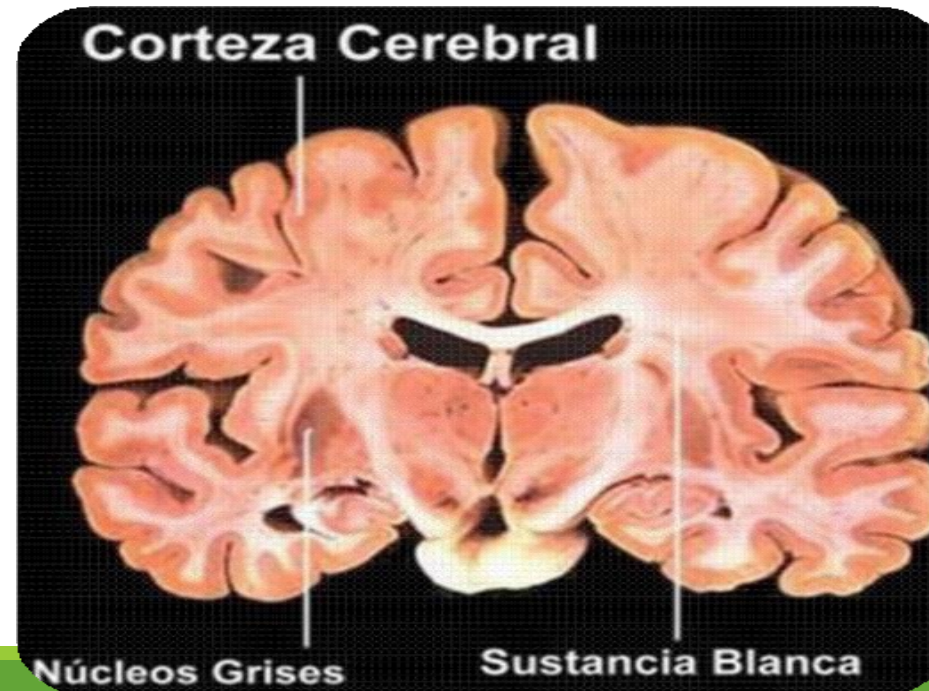
- Central en tronco del encéfalo y medula espinal

## SUSTANCIA BLANCA

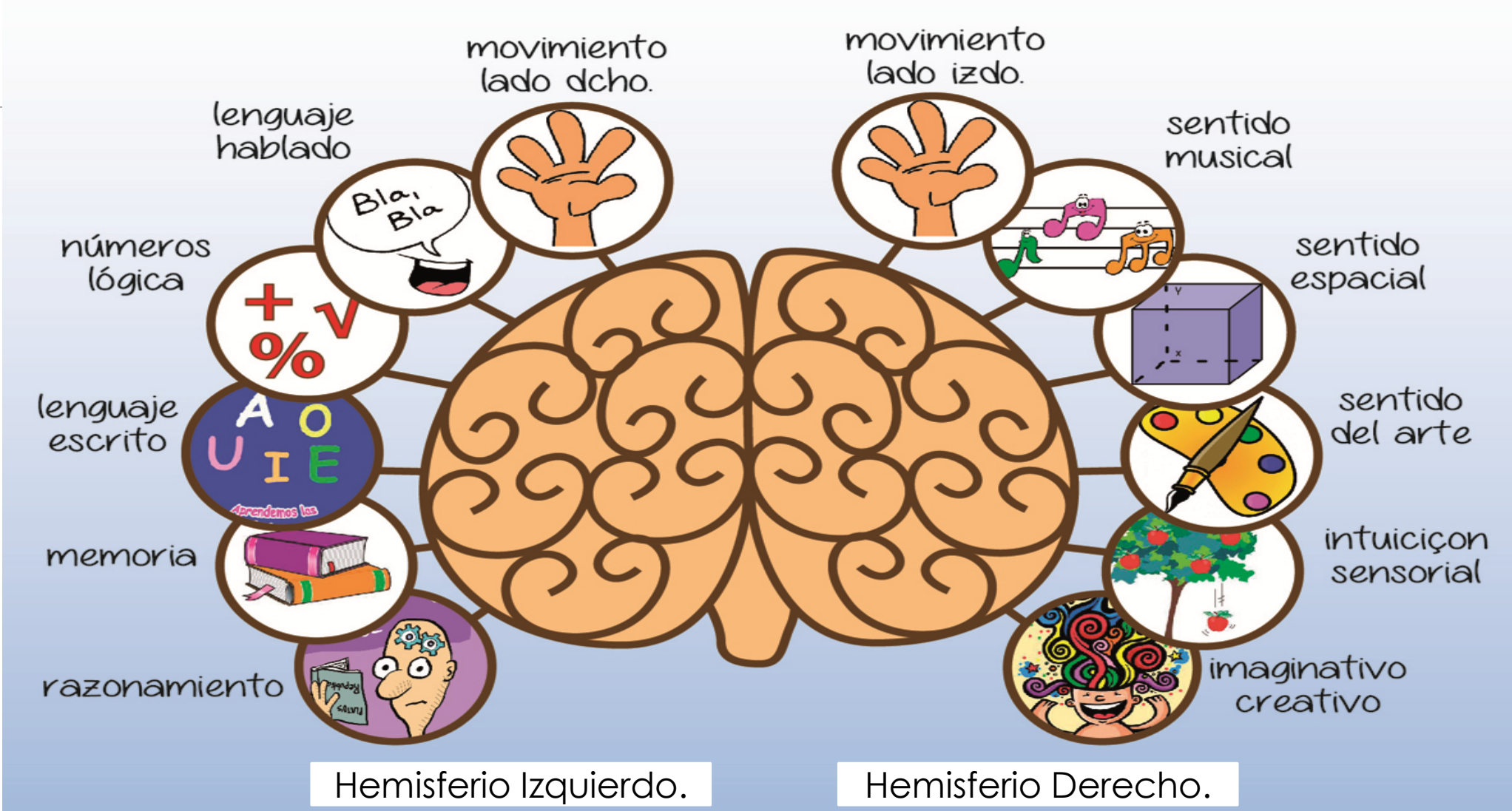
- Acumulo de axones y dendritas SNC

- Central en cerebro

- Periférica en tronco del encéfalo y medula espinal



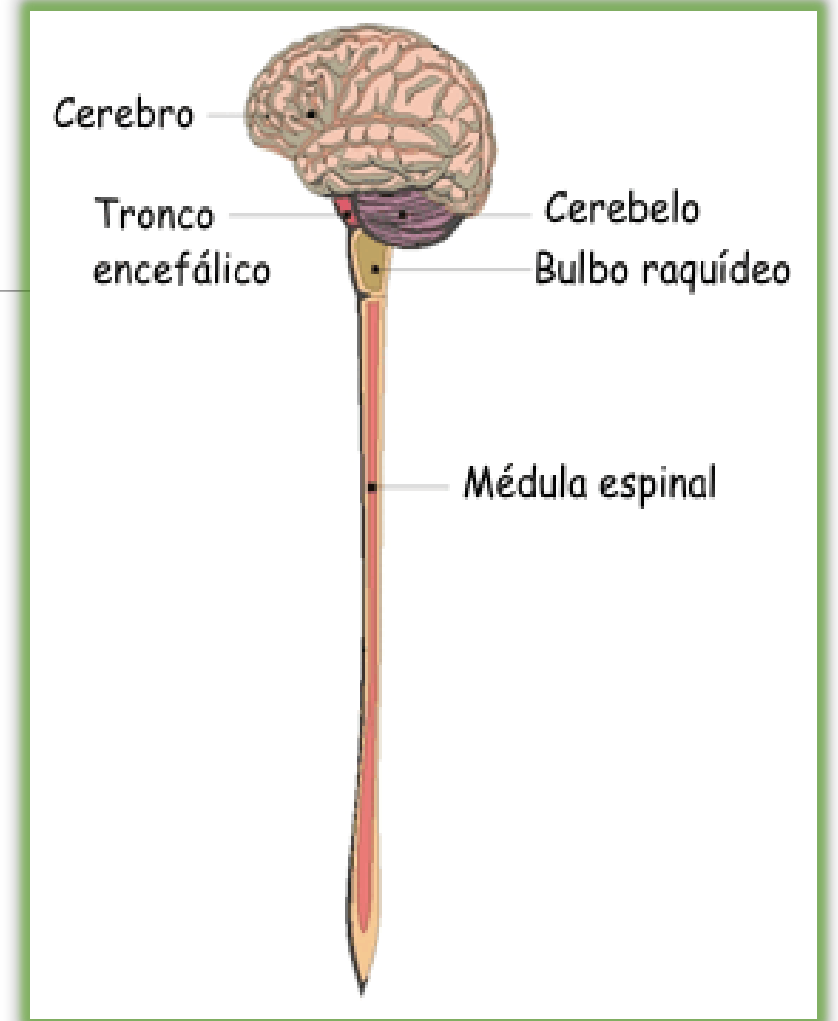
# HEMISFERIOS DEL CEREBRO





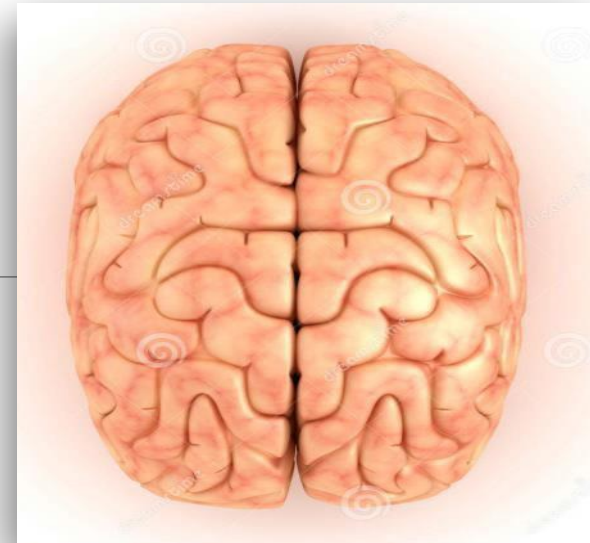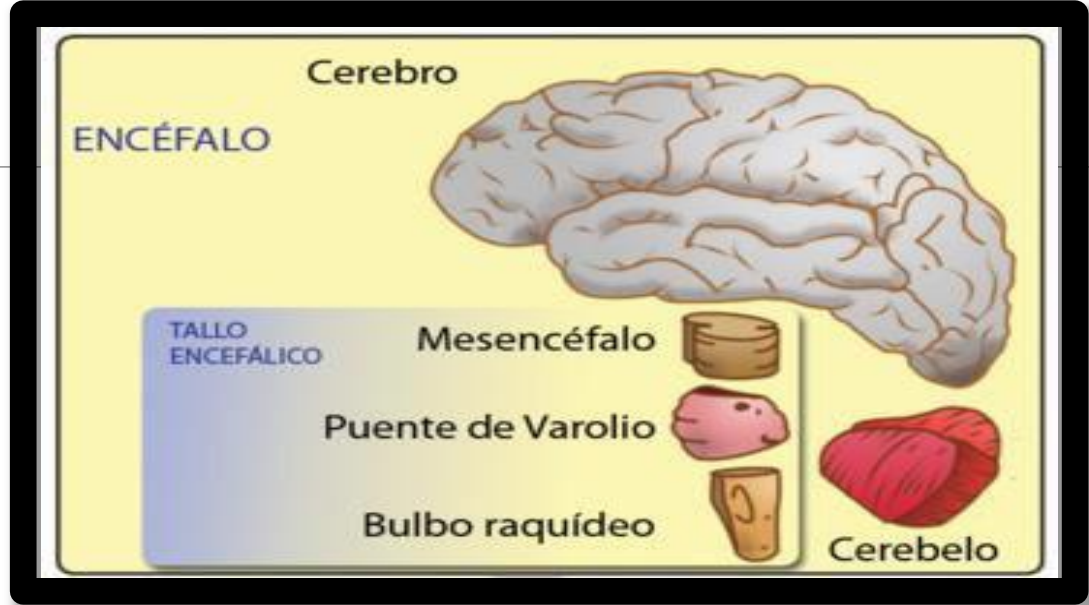
# Medula Espinal

- ❖ Se localiza en el conducto raquídeo de la columna vertebral.
- ❖ Protegido por las vértebras y por las meninges.
- ❖ La médula consiste en 31 segmentos espinales o metámeras y de cada segmento emerge un par de nervios espinales.
- ❖ Los nervios espinales o raquídeos constituyen la vía de comunicación entre la medula espinal y la inervación de regiones específicas del organismo.



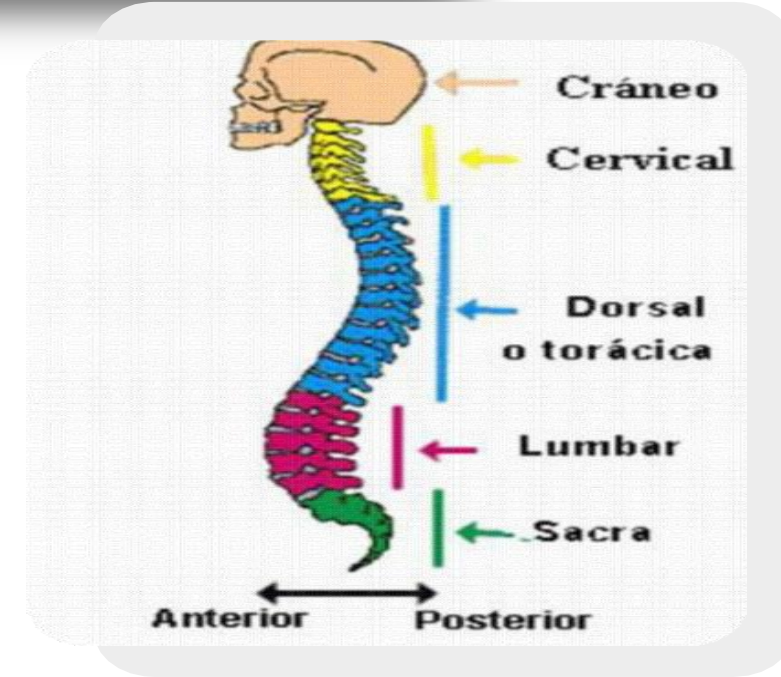


# ENCÉFALO



# MEDULA ESPINAL

- Cordón nervioso
- Protegido por la columna vertebral





## SISTEMA NERVIOSO PERIFERICO

- ❖ La función principal del SNP es conectar el SNC con los órganos, las extremidades y la piel.
- ❖ Sus nervios se extienden desde el sistema nervioso central hasta las áreas más externas del cuerpo.
- ❖ Permite que el cerebro y la médula espinal puedan enviar y recibir información a otras áreas del cuerpo, lo que nos permite reaccionar a los estímulos en nuestro entorno.



❖ El sistema nervioso periférico está dividido en dos componentes, el sistema *nervioso somático* y el *sistema nervioso autónomo*.

### Sistema nervioso somático

- Es el que se encarga de los impulsos conscientes. Es decir de aquellas acciones que realizamos voluntariamente.
- Dar una patada a un balón, lanzar una piedra, etc.

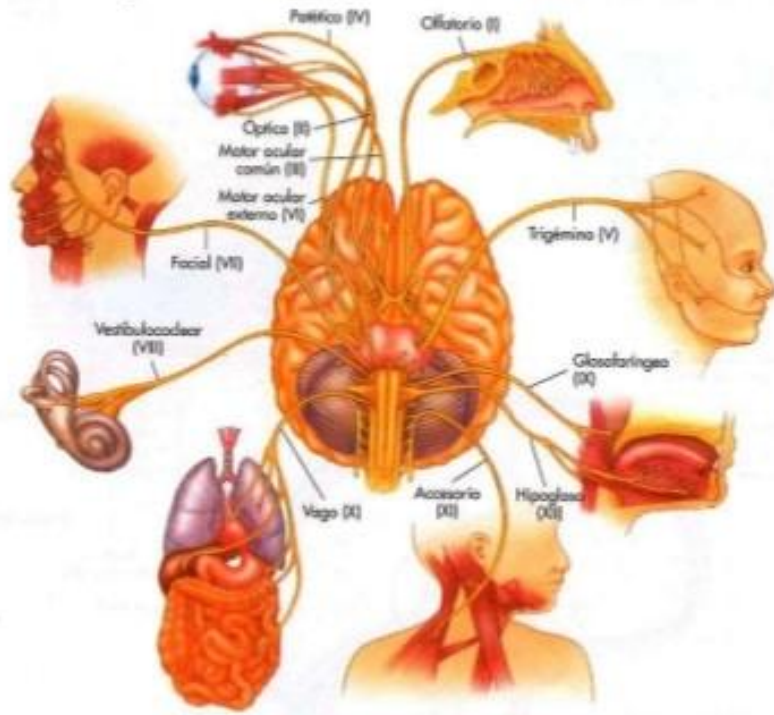
### Sistema nervioso autónomo

- Es el que se encarga de los impulsos inconscientes. Es decir de aquellas acciones que nuestro cuerpo realiza sin que nos demos cuenta.
- Respirar, digerir, el latido del corazón, etc.

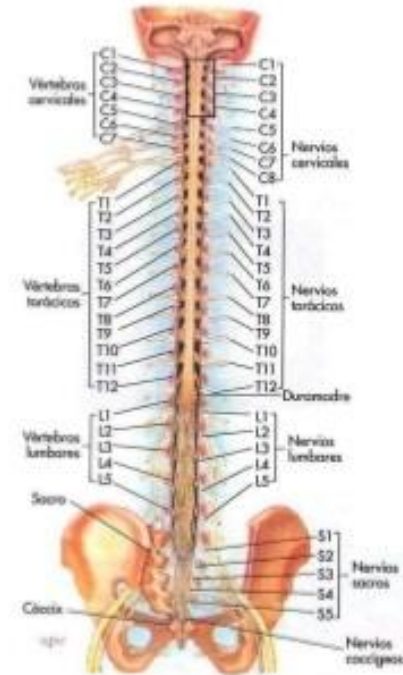

# SISTEMA NERVIOSO SOMÁTICO

**PARES CRANEALES:** Nervios que emergen del encéfalo.



**NERVIOS ESPINALES:** Nervios que emergen de la médula espinal.





## SISTEMA NERVIOSO SOMATICO

- ❖ Parte del sistema nervioso periférico responsable de llevar la información sensorial y motora hacia y desde el sistema nervioso central.
- ❖ Se encarga de activar al organismo, por lo que incrementa el gasto de energía y suele funcionar durante el día.

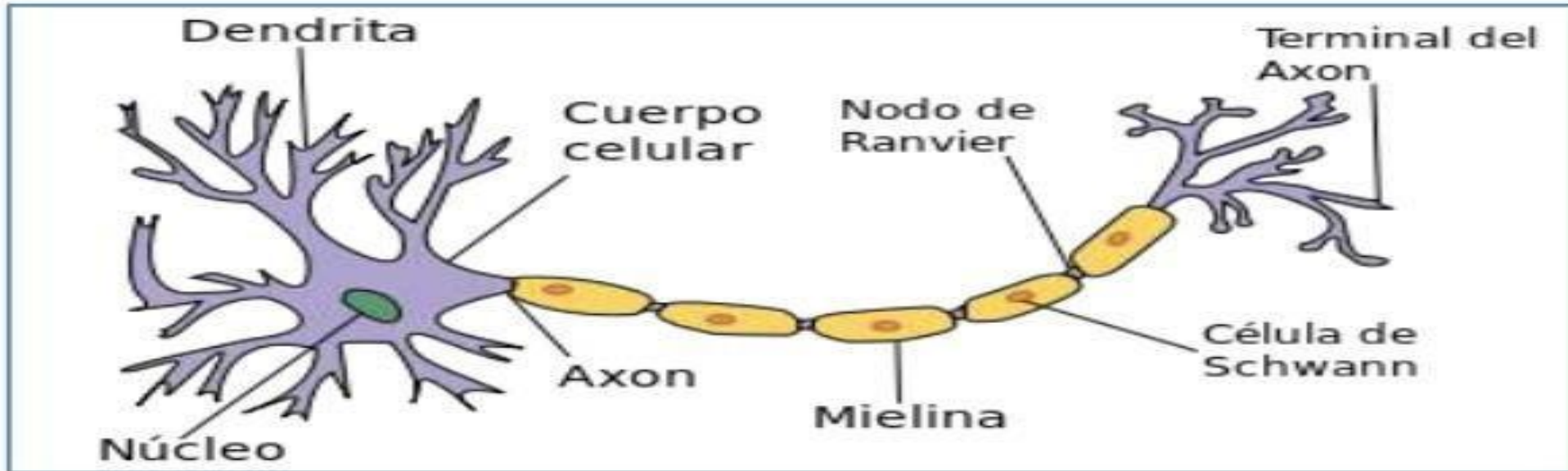


Principales neuronas presentes en SNS:

- **Neuronas sensoriales (o neuronas aferentes):** Llevan información de los nervios al sistema nervioso central. Son estas neuronas sensoriales las que nos permiten recoger la información sensorial y enviarla al cerebro y a la médula espinal.
- **Neuronas motoras (o neuronas eferentes):** que transportan información del cerebro y la médula espinal a las fibras musculares de todo el cuerpo. Estas neuronas motoras nos permiten tomar medidas físicas en respuesta a estímulos en el medio ambiente.



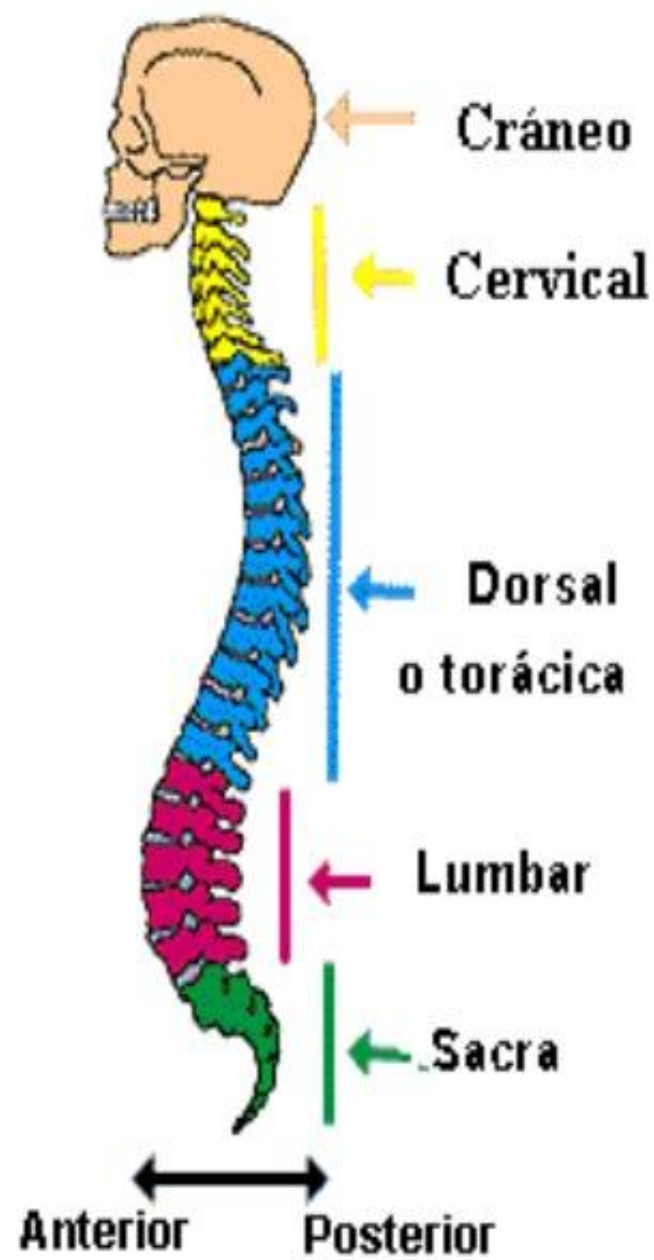
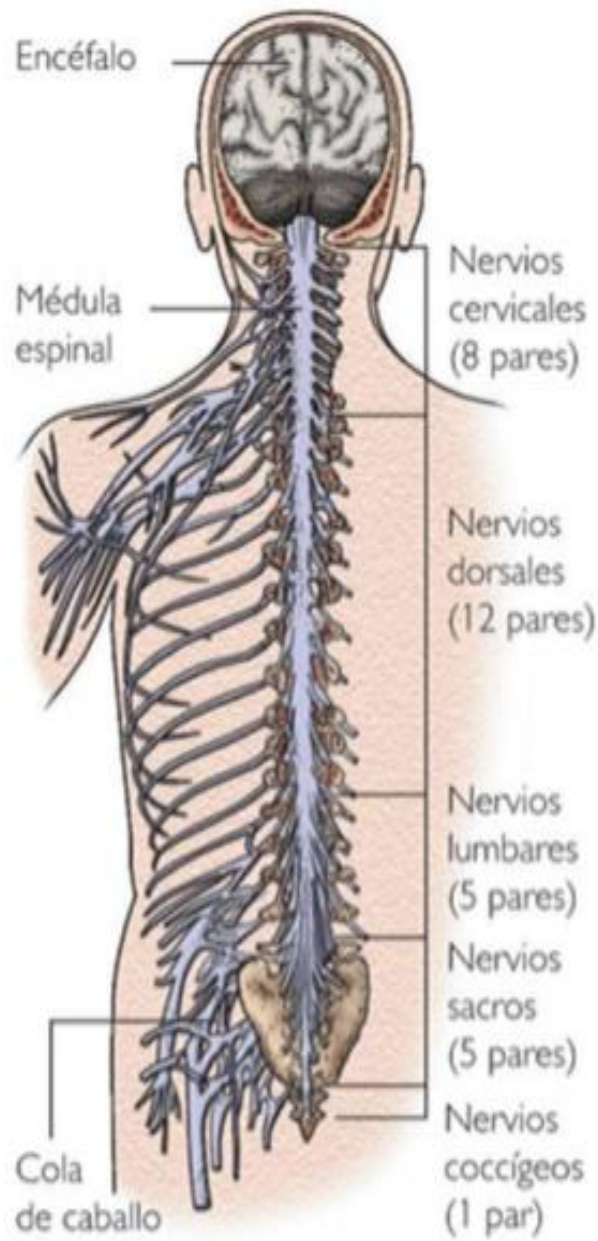
# ESTRUCTURA DE LAS NEURONAS





## NERVIOS ESPINALES

- Los 31 pares de nervios espinales son:
- **8 nervios cervicales (C1-C8)** que salen de la columna cervical.
- **12 nervios torácicos (T1-T12)** que salen de la columna torácica.
- **5 nervios lumbares (L1-L5)** salen de la columna lumbar.
- **5 nervios sacros (S1-S5)** que salen del hueso sacro.
- **1 nervio coccígeo** que emerge del hueso coccígeo o cóccix.





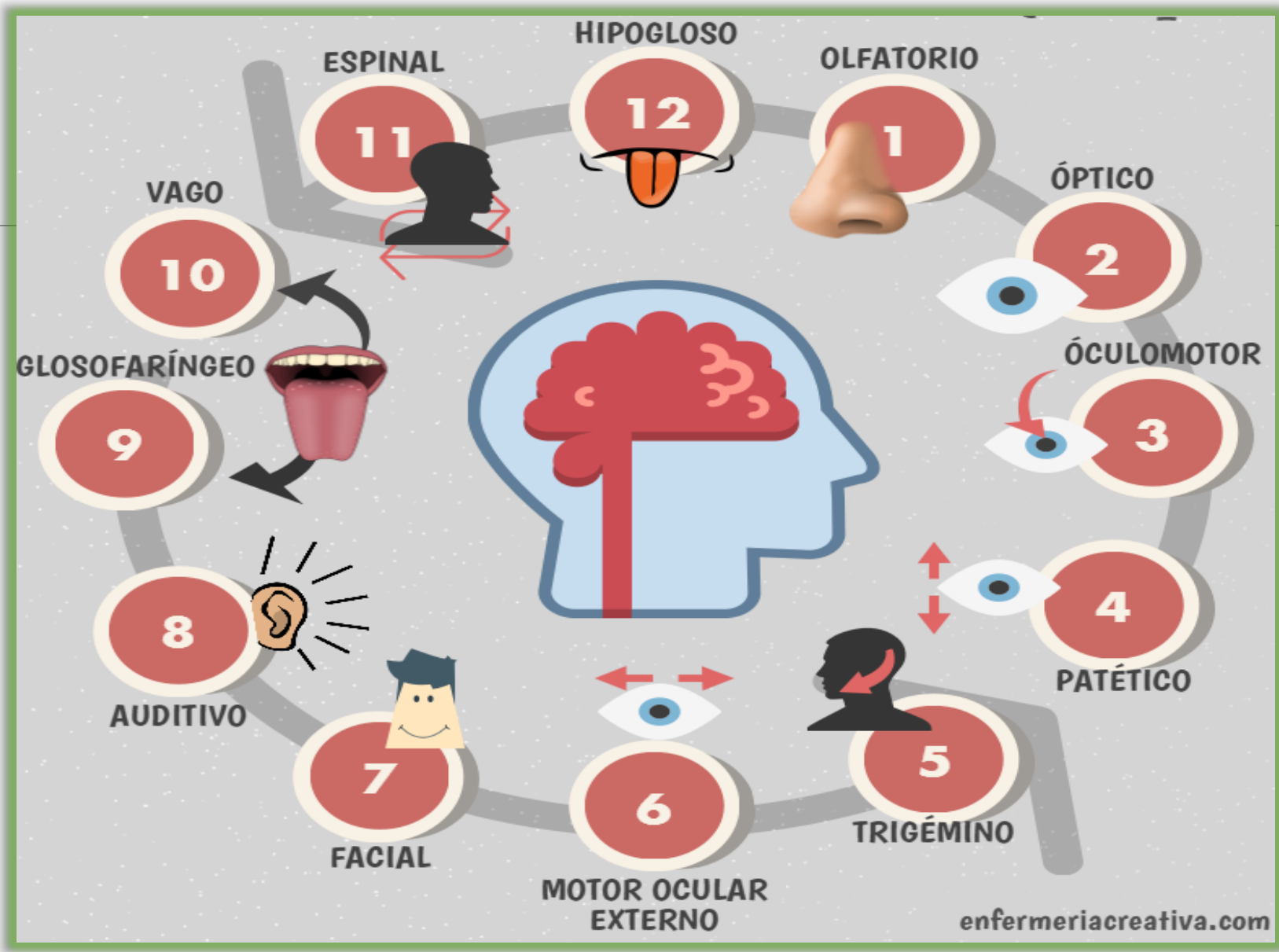
## NERVIOS CRANEALES

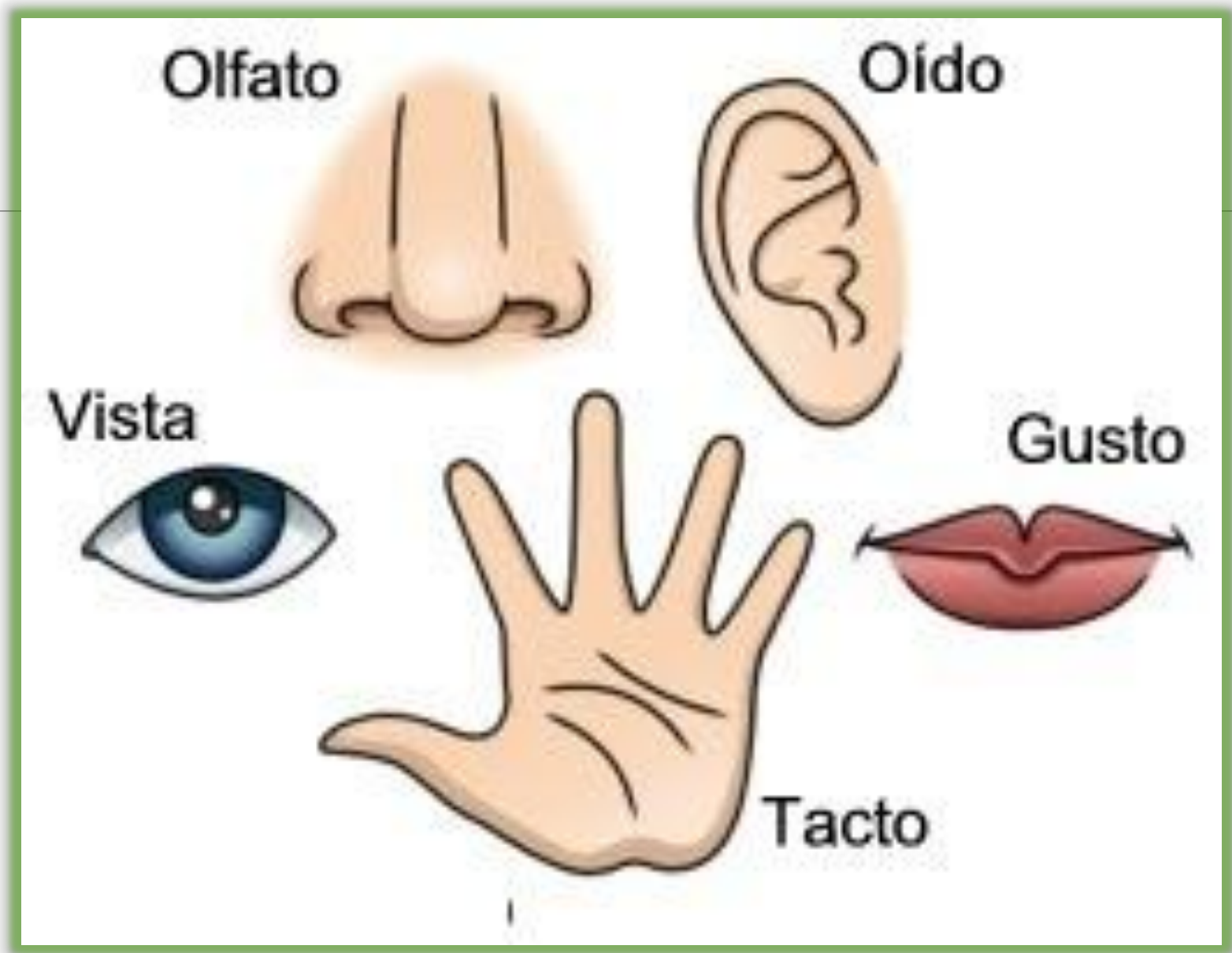
- Los nervios craneales son 12 pares de nervios que pasan a través de pequeños agujeros en la base del cráneo.
- Salen directamente del cerebro sin pasar por la médula espinal.
- Estos nervios son responsables de llevar información y conectar el cerebro a diferentes partes del cuerpo (órganos sensoriales, motores, músculos, órganos, etc.)



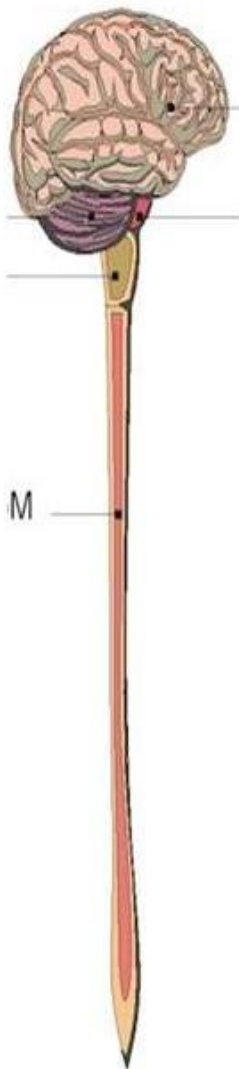
- Los nervios craneales emergen:
- Sobre el **tallo cerebral** están el par I y el par II
- Desde el **mesencéfalo** son el par III y IV.
- Desde la **plataforma** (o puente de Varolius) son los nervios craneales V, VI, VII y VIII.
- Desde el **bulbo raquídeo** los pares craneales IX, X, XI y XII.







## Simpático



Dilatación de pupila

Inhibición de la pupila

Relaja la vía respiratoria

Acelera frecuencia cardíaca

Inhibición de la digestión

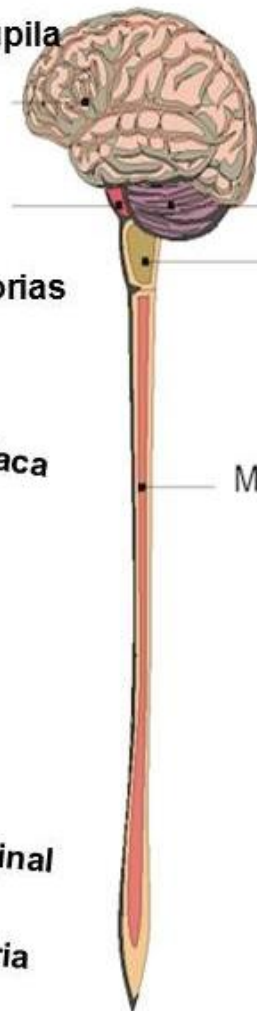
Inhibición de la digestión

Inhibición de la digestión

Mantenimiento del tono

Estimulación del orgasmo.

## Parasimpático



Construcción de la pupila

Constríñe vías respiratorias

Disminuye frecuencia cardíaca

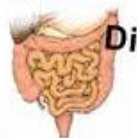
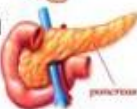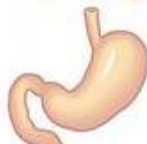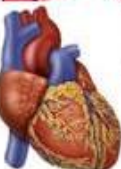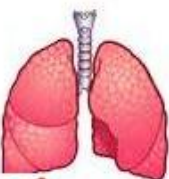
Estimula la digestión

Estimula la producción de insulina y enzimas digestivas

Dilata el vaso sanguíneo intestinal

Contrae la vesícula urinaria

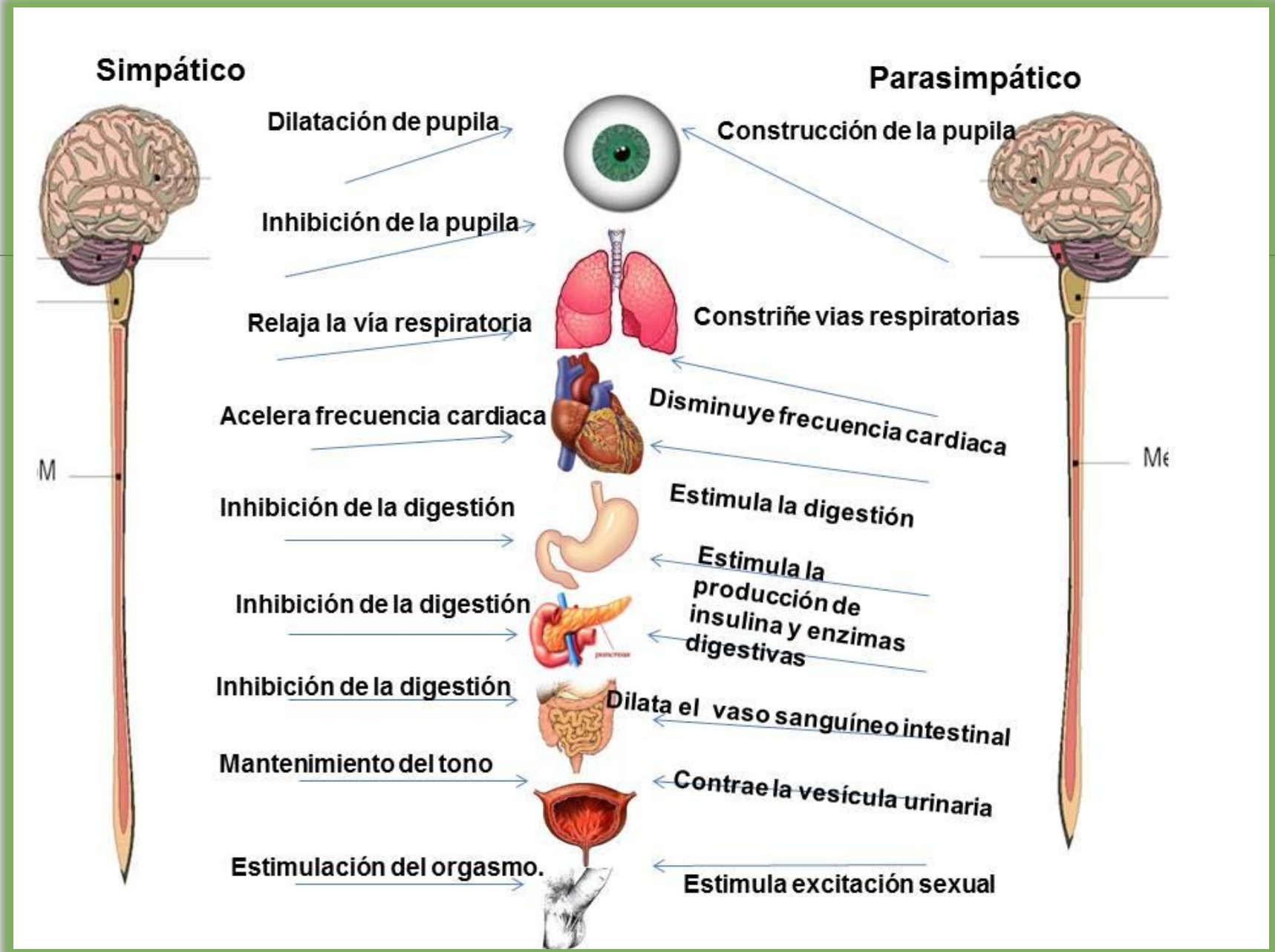
Estimula excitación sexual





## SISTEMA NERVIOSO AUTÓNOMO

- ▶ Parte del sistema nervioso periférico responsable de regular las funciones corporales involuntarias, como el flujo sanguíneo, los latidos cardíacos, la digestión y la respiración.
- ▶ Este sistema se divide en dos ramas:
  - SISTEMA NERVIOSO SIMPÁTICO.**
  - SISTEMA NERVIOSO PARASIMPÁTICO.**





# Bibliografía:

---

- Agur MR, Dalley F. Grant. Atlas de Anatomía. 11ª ed. Madrid: Editorial Médica Panamericana; 2007.
- Fox SI. Fisiología Humana. 10ª ed. Madrid: McGraw-Hill-Interamericana; 2008.
- Gardner- Gray-O´ Rahilly. (2001). Anatomía. México: Interamericana, S.A. de C. V.
- Guyton AC. Tratado de Fisiología Médica. 11ª ed. Madrid: Elsevier España. 2006.
- Netter FH. Atlas de Anatomía Humana. 3ª ed. Barcelona: Ed. Masson; 2003.