



# Universidad Autónoma del Estado de México

## Facultad de Medicina Veterinaria y Zootecnia

Unidad de aprendizaje: Patología por sistemas  
Unidad de competencia III  
Tema dos:  
Principales patologías de oído

Elaborado por:

MVZ, M. en C., Dra. en C. Adriana del Carmen

Gutiérrez Castillo.

Fecha de elaboración: 18 de septiembre de 2018.



# Universidad Autónoma del Estado de México

Título de la guía para la unidad de  
aprendizaje:

## Principales patologías de Oído

Nombre del programa educativo y espacio académico en que se  
imparte la unidad de aprendizaje:

Patología por sistemas

Licenciatura en Medicina Veterinaria y Zootecnia

Facultad de Medicina Veterinaria y Zootecnia

Responsable de la elaboración:

MVZ, M. en C., Dra. en C. Adriana del Carmen Gutiérrez  
Castillo

18 de septiembre de 2018.

# Archivos correspondientes al material:

- Programa de la Unidad de Aprendizaje: Patología por sistemas
- Guión explicativo para el empleo del material, con relación a los objetivos y contenidos del curso.
- Mapa curricular.
- Presentación en Power Point.

# ANATOMÍA DEL APARATO AUDITIVO

- ▶ La audición está más desarrollada en los mamíferos que en cualquier otra especie.
- ▶ El oído tiene la función de convertir la información acústica procedente del entorno en impulsos nerviosos que son transmitidos al SNC.
- ▶ El oído externo consta del pabellón auricular, u oreja y el conducto auditivo externo, o meato.

- ▶ El oído medio consta de cavidad timpánica y su contenido, trompa de Eustaquio con su divertículo y en los equinos la bolsa gular.
- ▶ El oído interno o laberinto consta de una parte acústica, la cóclea y el órgano vestibular.

Cartilago auricular

Canal vertical

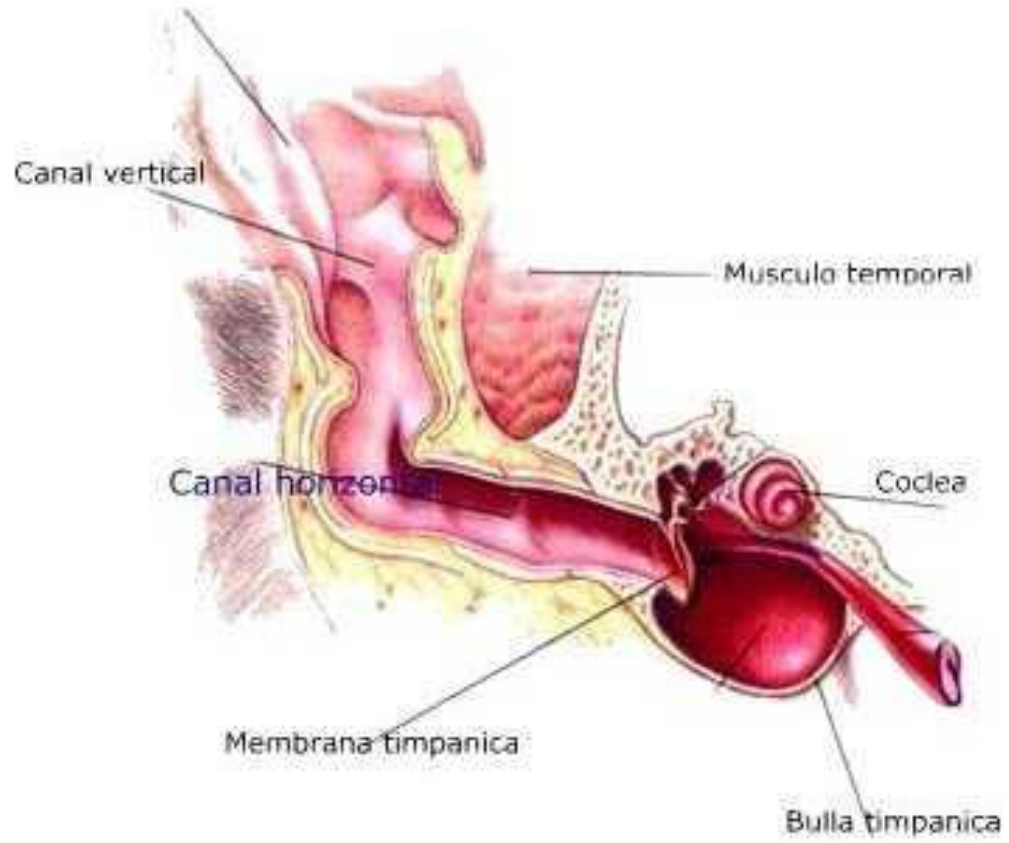
Musculo-temporal

Canal horizontal

Coclea

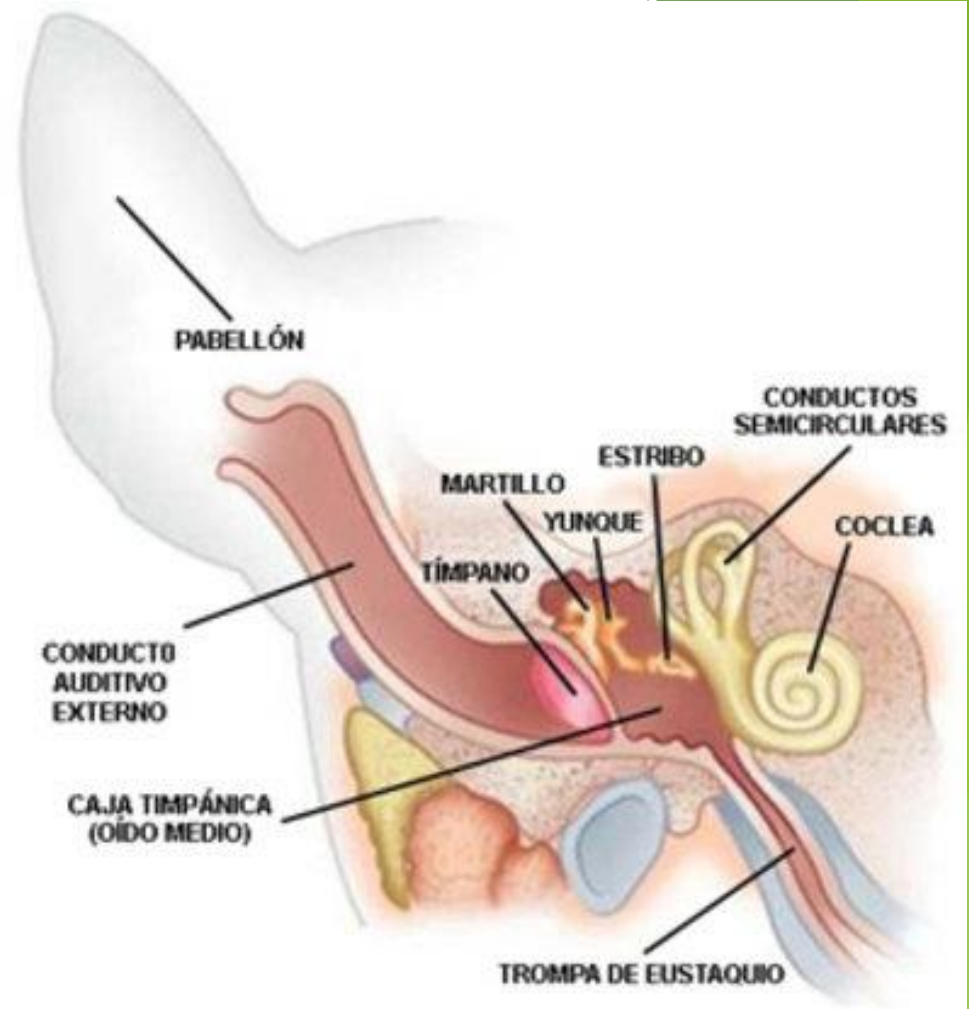
Membrana timpanica

Bulla timpanica



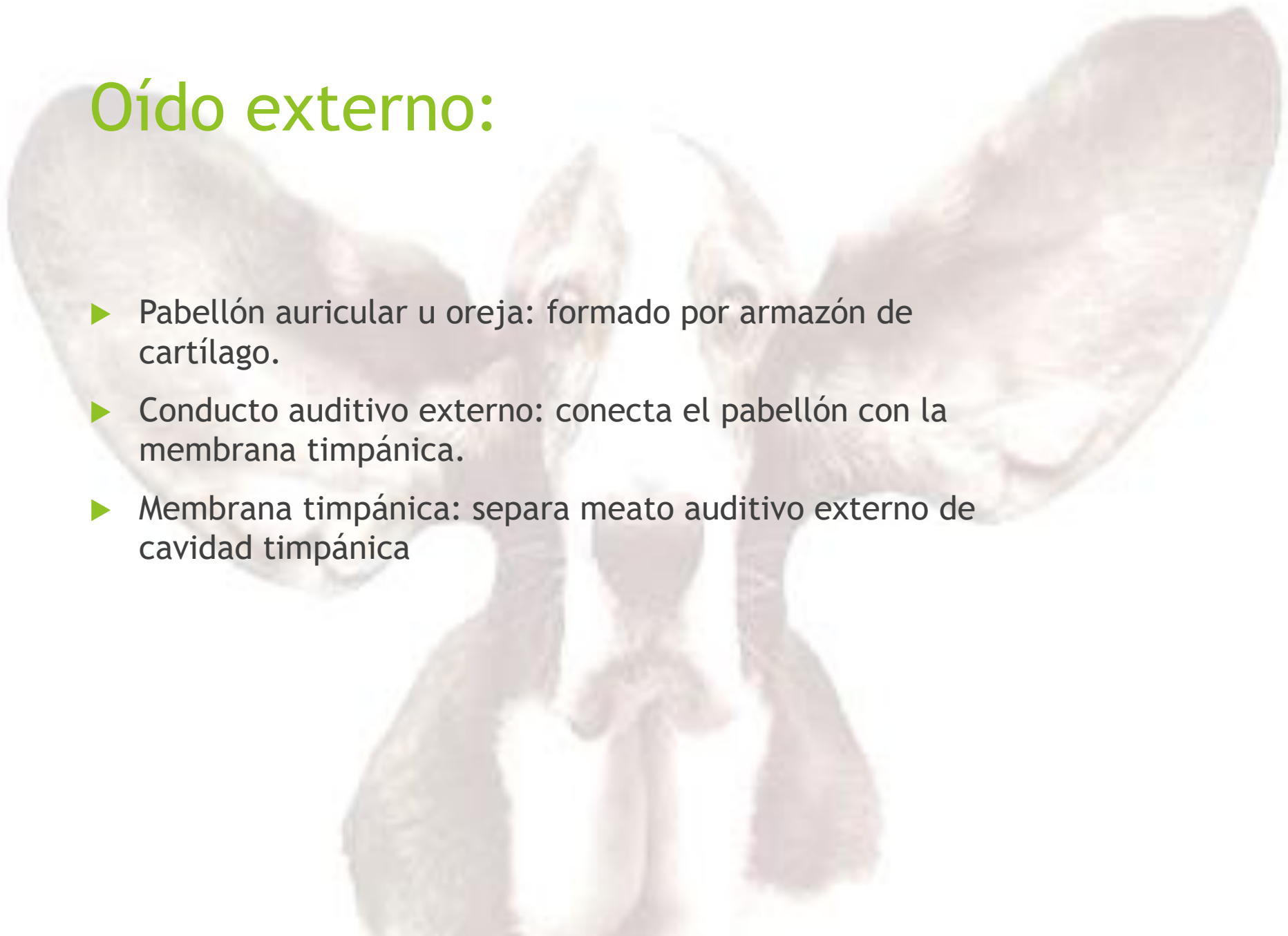# APARATO AUDITIVO:

- Convierte información acústica en impulsos nerviosos transmitidos al SNC.
- El oído se divide en externo, medio e interno.
- Audición desarrollada más en mamíferos.



# Oído externo:

- ▶ Pabellón auricular u oreja: formado por armazón de cartílago.
- ▶ Conducto auditivo externo: conecta el pabellón con la membrana timpánica.
- ▶ Membrana timpánica: separa meato auditivo externo de cavidad timpánica



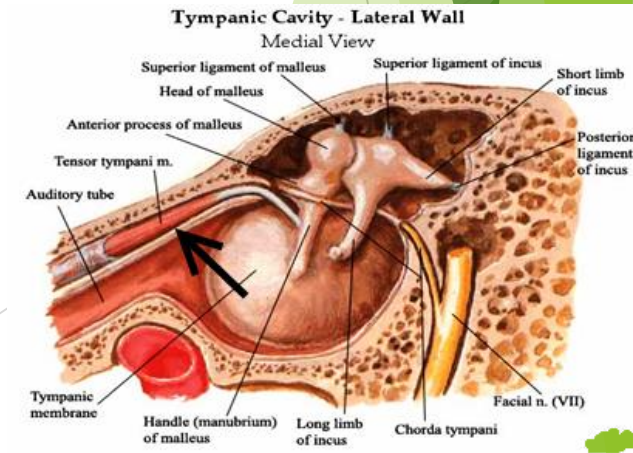
# Oído medio

- ▶ Caverna timpánica

Espacio entre las porciones petrosa y timpánica del hueso temporal. En su interior están martillo, yunque y estribo.

- ▶ Trompa de Eustaquio

Conecta la caverna timpánica con la faringe mantiene en equilibrio de la presión del aire con el exterior.



# Oído interno

- ▶ Saco membranoso:

Sostiene las células auditivas y las ramificaciones del nervio auditivo.

- ▶ Laberinto óseo

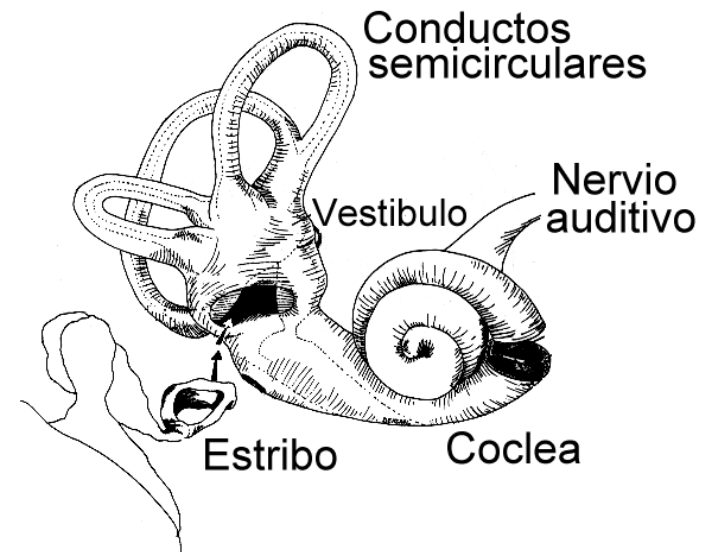
Serie de cavidades en la porción petrosa del hueso temporal, encierra a la porción membranosa.

## ► Cóclea

Dentro de él se encuentran el órgano de Corti compuesto de células de soporte, células epiteliales sensoriales (células auditivas ciliadas) y fibras del nervio coclear.

Las células ciliadas son las encargadas de convertir las ondas sonoras en impulsos nerviosos

- ▶ Órgano vestibular
- ▶ Receptor de los mecanismos reflejos posturales forma parte del saco membranoso.
- ▶ Comprende dos sacos membranosos (sáculo y utrículo) y los conductos semicirculares membranosos.



# Anomalías congénitas

- ▶ Microtia: Hipoplasia de los pabellones auriculares.
- ▶ Acrotia: Ausencia de los pabellones auriculares



► Sordera congénita

Pérdida parcial o total de la audición. Se debe a anomalías que afectan al oído interno.

Se ha observado en caballos, pequeños roedores, perros de caza (Terrier, dálmata, Collie y pastor alemán blanco.)

En gatos blancos se asocia a efectos genéticos recesivos que causan:

- ▶ Cambios degenerativos en el órgano de Corti y en el nervio coclear
- ▶ Malformaciones en la membrana tectorial

# Sordera Adquirida

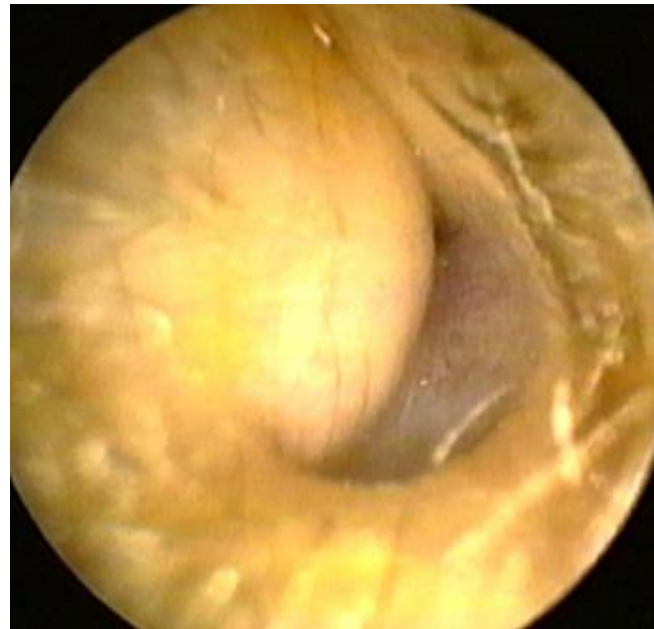Puede deberse por causas nerviosas o conductivas.

Nerviosas:

Trastornos de la cóclea o de la rama coclear del nervio auditivo, causadas por traumatismos, anomalías congénitas del sistema coclear y toxicidad de quimioterápicos administrados o degeneración de la cóclea en la vejez (senil).

## Conductivas:

Cuando las ondas sonoras no se transmiten por la oclusión del meato auditivo externo, rotura del tímpano y malformaciones de los huesecillos.



# Senil

Se debe a atrofas de los elementos neurales de la cóclea y de las células epiteliales y neuro epiteliales. La espiral basal de la cóclea se afecta primero y se pierde la capacidad de oír frecuencias altas.

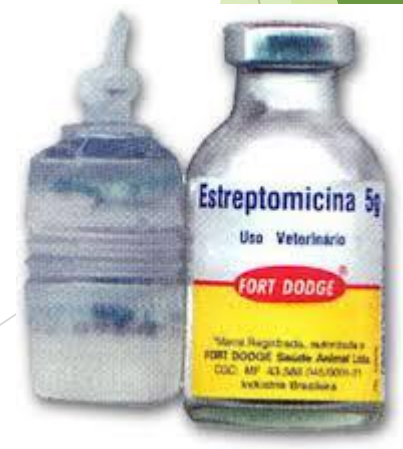

# Por ototoxicidad

- ▶ Fármacos utilizados en tratamiento en afecciones sistémicas.

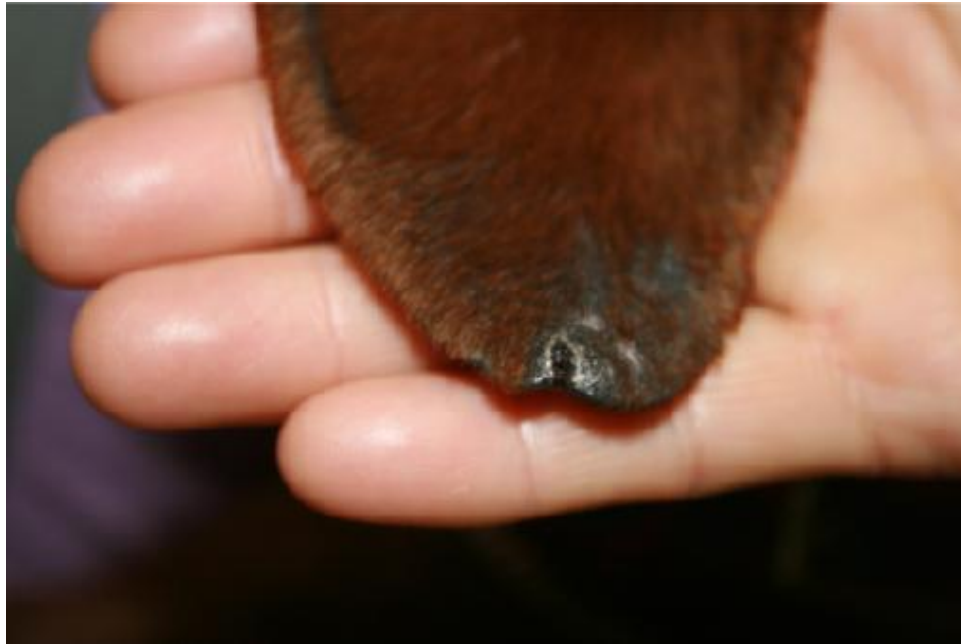Según la especie son más tóxicas:

- ▶ Estreptomicina gatos.
- ▶ Dehidroestreptomicina, kanamicina, neomicina, quinina, salicilatos y ascaroides (gatos y cobayos).
- ▶ Higromicina (perros y cerdos).



# Necrosis de la punta del oído externo

Resultado de estados de congelación, intoxicación por ergotismo, trombosis durante estados de septicemia y de origen traumático.

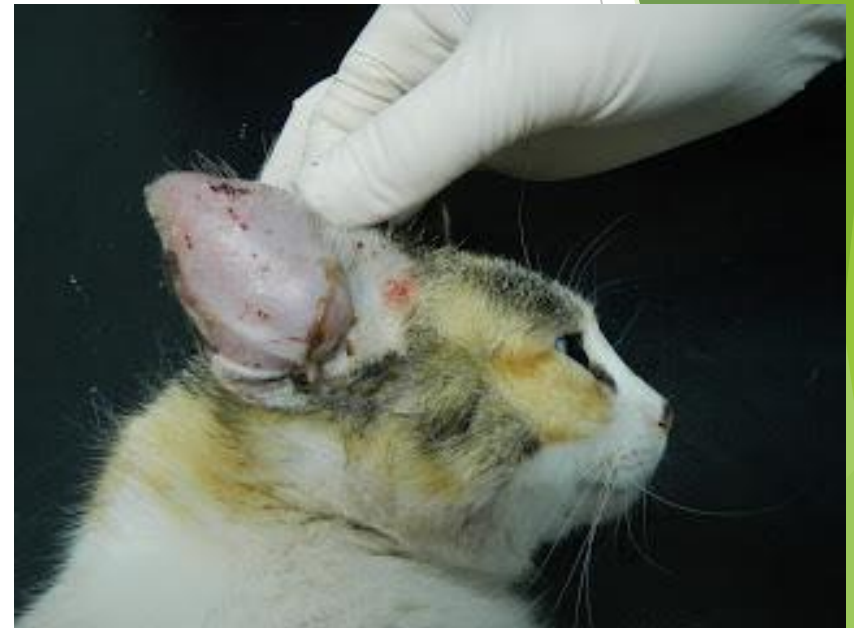

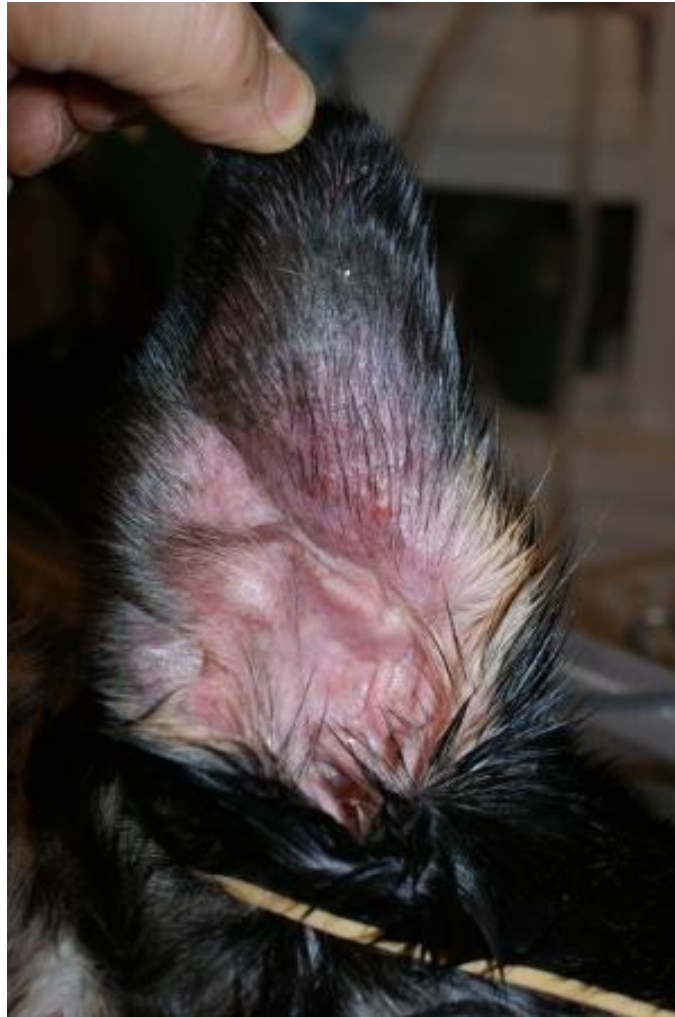# Hematoma auricular

Consecuencia de un traumatismo.

Más frecuencia en perros y cerdos con orejas pendulosas.

Si no se resuelven adecuadamente provoca fibrosis en el pabellón auricular.





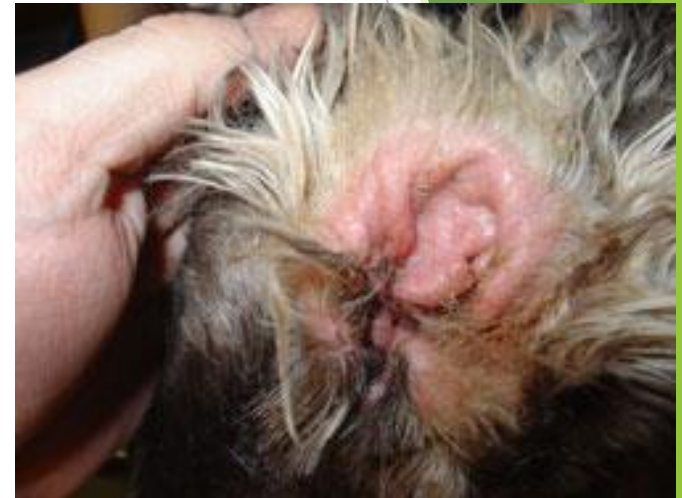# Otitis externa

Son comunes en perros, gatos y cabras.

Pueden ser infecciosas o no infecciosas

La otitis externas no infecciosas se vinculan a cuerpos extraños y desequilibrios hormonales (Hipotiroidismo, desequilibrios ováricos y tumor de células sustentaculares o de Sertoli).

En los perros predomina en 80% de las especies de orejas largas, como Spaniels, Poodles y Terriers.



- ▶ Las otitis infecciosas pueden estar relacionadas con bacterias como especies de *Streptococcus*, *Staphylococcus*, de *Proteus*, *Pseudomonas*, *Corynebacterium*, *Actinomyces bovis*.
- ▶ Hongos como *Candida albicans*
- ▶ Parásitos como *Psoroptes communis var cuniculi*, *Otonbius megnini*, *Notoedres cati*, *Otodectes cyanotis*.

- ▶ En los perros es mas frecuente en especies de orejas largas que por la abundancia de pelo son mas propensos a la infección.
- ▶ La patogenia no esta clara pero se relaciona con escasa circulación de aire, acumulación de la secreción de las glándulas ceruminosas, agua y presencia de bacterias oportunistas.
- ▶ Los cuerpos extraños ocasionan casi siempre otitis agudas.

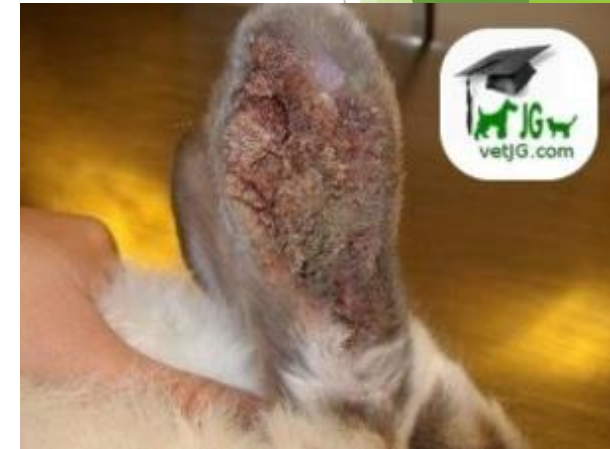
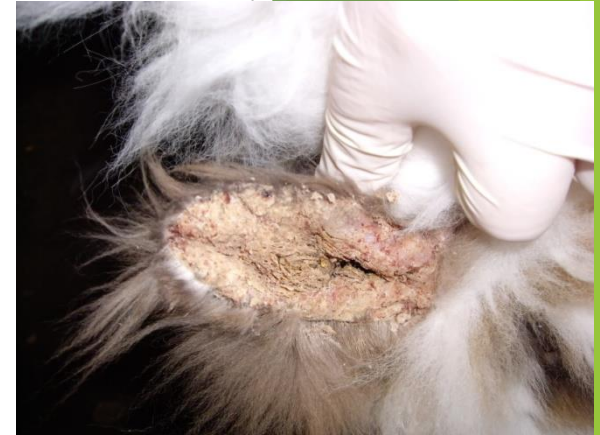
- ▶ Entre las otitis son frecuentes las infecciones parasitarias como:
- ▶ *Psoroptes communis var cuniculi*
- ▶ *Otobius megnini*
- ▶ *Otodectes cyanotis*
- ▶ *Notoedres cati*



# *Psoroptes communis var cuniculi*

- ▶ Produce la sarna auricular de l conejo. Puede extenderse ocasionalmente a la piel de la cabeza.
- ▶ Hay formación de costras oscuras y exudado granuloso en el meato externo.
- ▶ Puede haber afección de la membrana timpánica y rotura de esta por la presencia de bacterias oportunistas.



# *Otobius megnini*

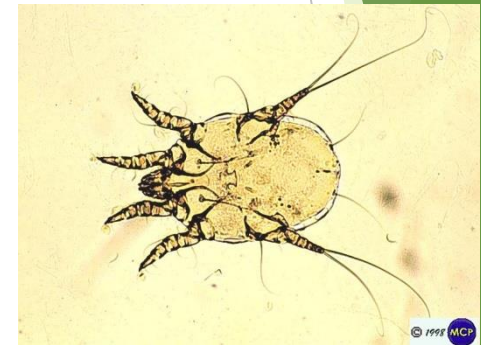- ▶ Garrapata espinosa del oído
- ▶ Parasita a rumiantes, cerdos, equinos y perros
- ▶ Pueden encontrarse los conductos auditivos repletos de larvas.
- ▶ Inflamación del meato auditivo externo con producción abundante de exudado que fomenta la infección de bacterias secundarias.

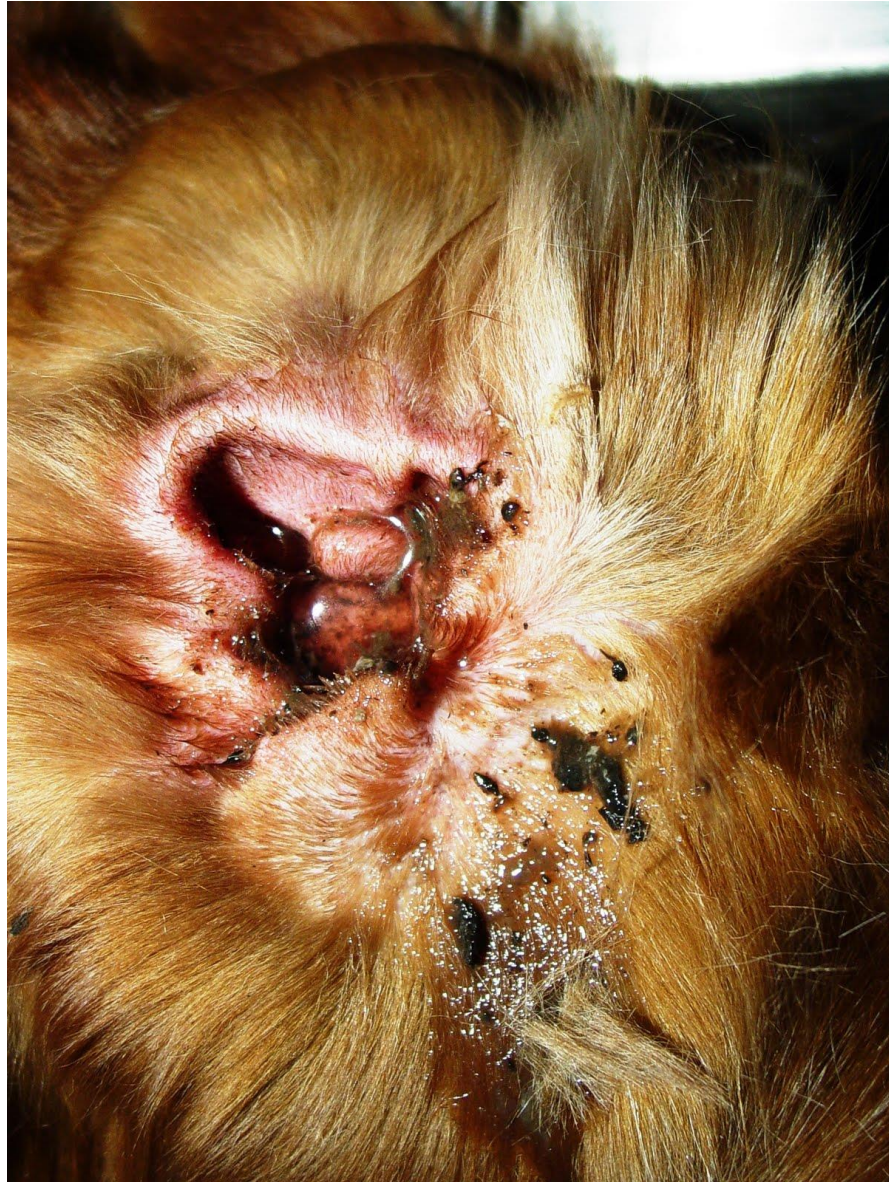

*Otobius megnini* (Nymph)

# *Otodectes cyanotis*

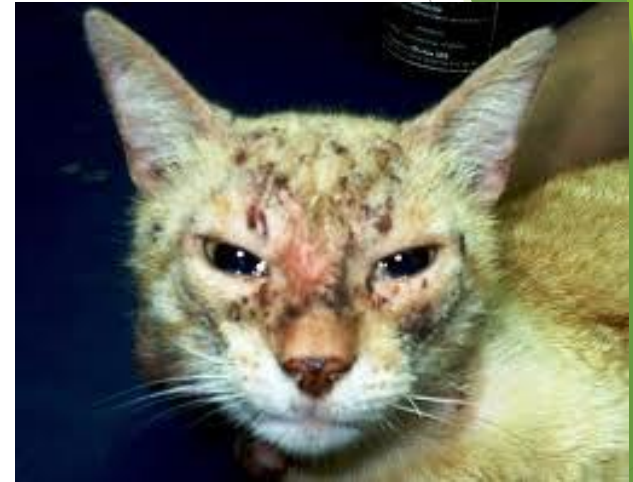- ▶ Sarna auricular en carnívoros
- ▶ Los ácaros tienen una saliva irritante que provoca una intensa inflamación.
- ▶ Los animales infectados sacuden la cabeza de manera violenta, se rascan las orejas que favorecen infecciones de bacterias secundarias.
- ▶ La infección puede extenderse hasta el oído medio por la perforación de la membrana timpánica.





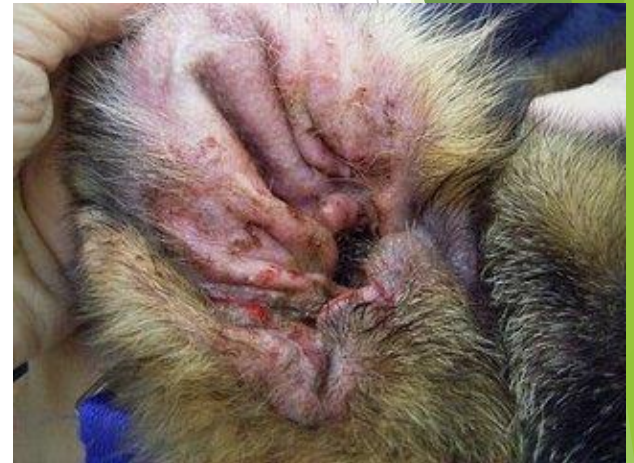# *Notoedres Cati*

- ▶ Afecta al gato y en ocasiones al conejo
- ▶ Se aloja en orejas y parte dorsal del cuello o en la cara principalmente animales jóvenes.
- ▶ Su alimentación causa irritación intensa, dermatitis, exudación con formación de costras, hiperqueratosis, proliferación de tejido conectivo fibroso y alopecia.



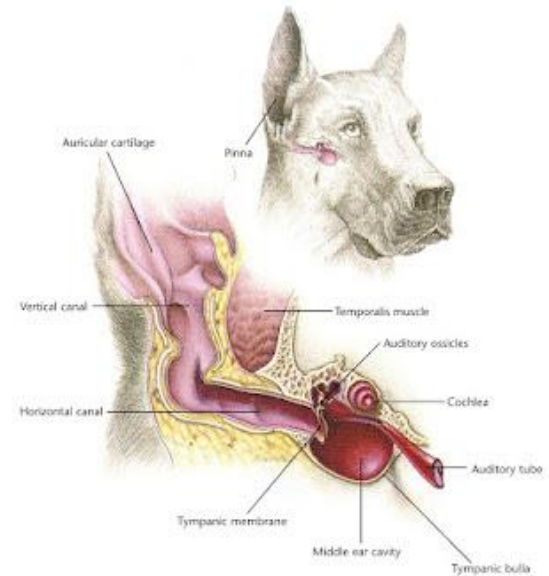
# Otitis media

- ▶ Inflamación de la cavidad del tímpano.
- ▶ Puede ocurrir por extensión de una inflamación de las vías respiratorias altas.
- ▶ En perros, gatos, bovinos y conejos la causa frecuente son otitis externas que originan rotura de tímpano o puede extenderse a través de la ventana oval al saco membranoso, causando una afección al nervio, con meningitis o encefalitis.



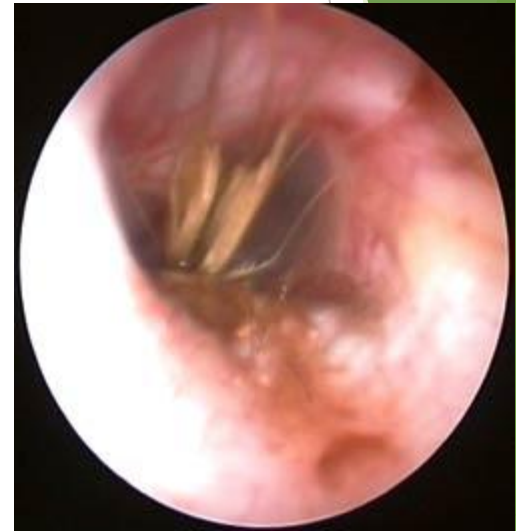# Otitis interna

- ▶ Se presenta como resultado de infecciones del oído medio, generalmente de origen bacteriano que asciende por la vía del VIII par craneal provocando meningitis y encefalitis. En la región del puente provoca alteraciones vestibulares.

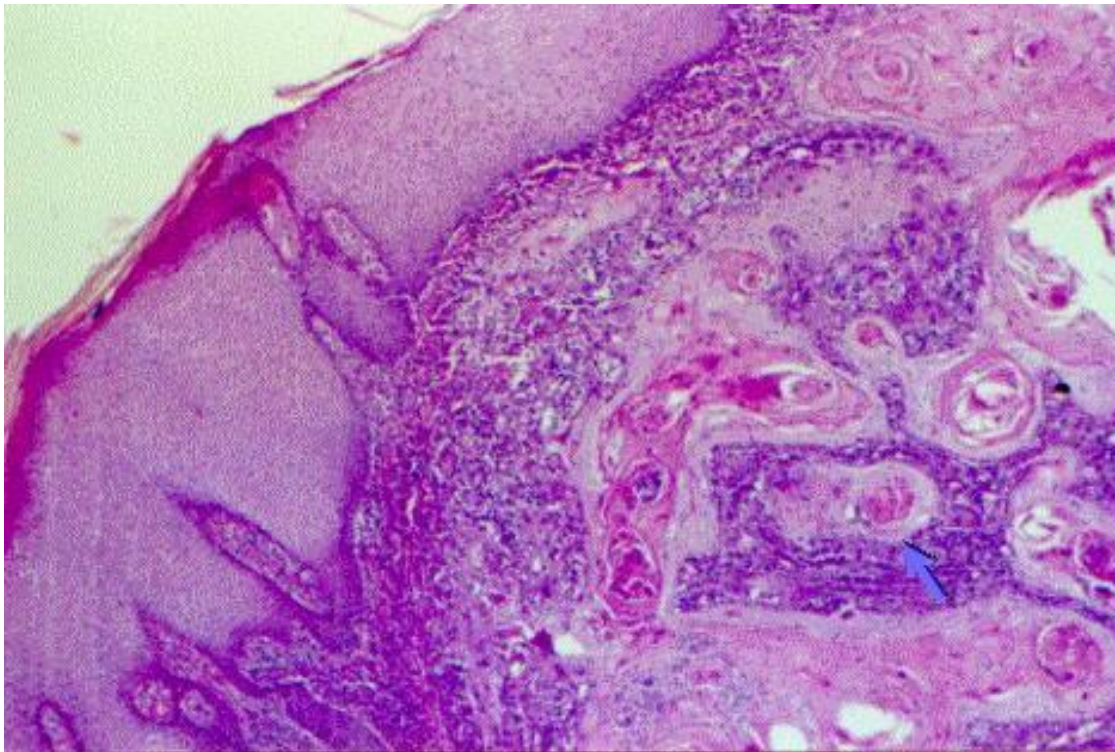


# Neoplasias

- ▶ Son poco frecuentes y pueden ser de la piel o de tejidos propios del oído (adenocarcinomas de las glándulas del cerumen).
- ▶ Las neoplasias de las glándulas del cerumen son generalmente benignas y se observan como nódulos de 1 a 2 cm de diámetro que se dirigen hacia el conducto auditivo.

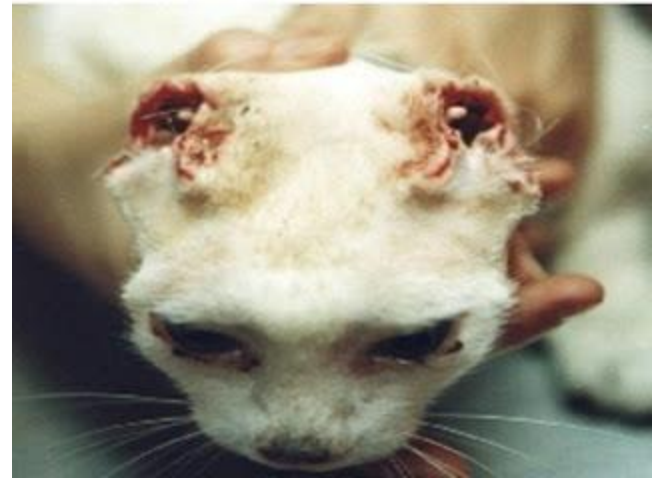

- ▶ En la histología se observan acinos con epitelio simple cilíndrico o cuboideo y pigmento cristalino color ocre en el citoplasma de las células epiteliales



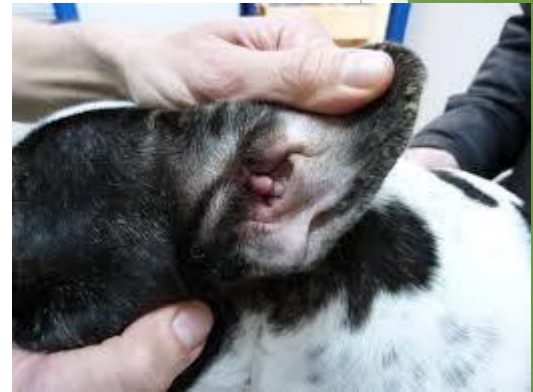- ▶ A) úlceras y costras (destrucción de los cartílagos auricular y nasal) B) hemorragias. C) aumento del grosor de la piel.

Al principio el tumor se va extendiendo localmente en forma lenta, luego se produce la invasión de los ganglios linfáticos regionales y posteriormente puede tomar otros órganos como el pulmón. Por lo tanto se deben evaluar estas localizaciones antes de comenzar un tratamiento.



# Pólipos

- ▶ Se presentan en gatos y a veces en perros en la región del tímpano.
- ▶ Pueden llenar el meato auditivo externo.
- ▶ Histológicamente se puede observar abundante tejido conectivo fibroso y vasos sanguíneos cubiertos por un epitelio escamoso.
- ▶ No se conoce la causa de su formación
- ▶ Se relaciona con procesos inflamatorios crónicos.



# Literatura consultada

## Básica

- ▶ Carlton, W., McGavin D., Thomson M. (1995). SPECIAL VETERINARY PATHOLOGY, 2ª Ed. Mosby, U.S.A.
- ▶ Chamizo P., E. G. (1995). PATOLOGÍA ESPECIAL Y DIAGNÓSTICO DE LAS ENFERMEDADES DE LOS ANIMALES DOMÉSTICOS. Universidad Autónoma de Mexicali, México
- ▶ Jones, T.C., Hunt, R.D. Veterinary Pathology (1997). 6<sup>th</sup> Ed. Lea & Febiger, Philadelphia,
- ▶ Jubb, K.V.F., Kennedy, P.C., Palmer N. (1993). Pathology of Domestic Animals. 4<sup>th</sup> Ed., Academic Press, New York,
- ▶ Robbins, S.L.: (2007) PATOLOGÍA ESTRUCTURAL Y FUNCIONAL. México.
- ▶ Trigo, T.F. (2002). PATOLOGÍA SISTÉMICA VETERINARIA. VOL. 1 Universidad Nacional Autónoma de México, México.

## Complementaria

- ▶ Bacha, W., Word, L. (1998). ATLAS COLOR DE HISTOLOGÍA VETERINARIA. Intermédica, Colombia,
- ▶ Kimberling, C.V. (1988). DISEASES OF SHEEP. Lea & Febiger. Philadelphia.U.S.A.
- ▶ Kitt, T., Schulz, L.C. (1985).TRATADO DE ANATOMÍA PATOLÓGICA GENERAL PARA VETERINARIOS Y ESTUDIANTES DE VETERINARIA. 2ª. Ed. Labor, España,
- ▶ Leman, A.D., Straw, E.B. Mengeling, W. L.; D Allaire, S.; Taylor, D. (1992). DISEASES OF SWINE. Iowa State University Press.
- ▶ Lieve, O. (1988). DISEASES OF DOMESTIC RABBITS. Blackwell Scientific Publications. United Kingdom.
- ▶ McGavin, M.D., Carlton, W.W, Zachary, J, F. (2001). Thomsom's Special Veterinary Pathology, 3<sup>rd</sup> Ed., Mosby, St. Louis Missouri U.S.A.
- ▶ McEntee K. Reproductive Pathology in Domestic Mammals. Academic Press, New York, 1990.
- ▶ Moulton, J. (1989) .TUMORS IN DOMESTIC ANIMALS. 2ª. Ed. University of California Press. U.S.A.
- ▶ Muller; K.S. (1998). SMALL ANIMAL DERMATOLOGY. 4ª. Ed. W.B. Saunders Company.
- ▶ Paasch, M.L., Perusquia, J.M.T. (1985). NECROPSIA EN AVES. Ed. Trillas, México
- ▶ Riddell C. (1987). AVIAN HISTOPATHOLOGY. American Association of Avian Pathologistis. U.S.A.
- ▶ Schunemann de A (1982). NECROPSIA EN MAMÍFEROS DOMÉSTICOS. Ed. CECSA, México.
- ▶ TIZARD, I. R. (2000). VETERINARY IMMUNOLOGY: AN INTRODUCTION. 7<sup>th</sup> Edition