



**Universidad Autónoma del Estado de México  
Facultad de Odontología**

**Centro de Investigación y Estudios Avanzados en  
Odontología “Dr. Keisaburo Miyata”**

**Caso Clínico Tratado con Bite-up & Jumping Plate  
y Disciplina Alexander**

**Proyecto Terminal Para Obtener el Diploma de  
Especialista en Ortodoncia**

**Presenta:**

**C. D. Carolina López Gómez**

**Director**

**Dr. en O. Rogelio J. Scougall Vilchis**

**Co- Director**

**Dr. en C.S. Ulises Velázquez Enríquez**

**Tutora**

**E. en O. Isabel de Monserrat Osorio Bernal**



**2022-2026**

**Toluca, Estado de México a 3 de junio 2025**

## Índice

<b>1. Resumen</b> .....	<b>4</b>
<b>2. Introducción</b> .....	<b>6</b>
<b>3. Antecedentes</b> .....	<b>7</b>
<b>3.1 Clasificación de maloclusiones</b> .....	<b>7</b>
<b>3.2 Maloclusión Clase II</b> .....	<b>8</b>
<b>3.2.1 División 1</b> .....	<b>9</b>
<b>3.2.2 División 2</b> .....	<b>9</b>
<b>3.3 Mordida profunda</b> .....	<b>10</b>
<b>3.4 Resalte</b> .....	<b>11</b>
<b>3.5 Placa de salto mandibular (bite up and jumping plate)</b> .....	<b>12</b>
<b>3.6 Aparatología preajustada prescripción Alexander Discipline</b> .....	<b>16</b>
<b>3.7 Retención</b> .....	<b>19</b>
<b>3.8 Estabilidad en ortodoncia a largo plazo</b> .....	<b>20</b>
<b>4. Reporte de caso clínico</b> .....	<b>22</b>
<b>4.1 Análisis fotográfico</b> .....	<b>22</b>
<b>4.2 Análisis de modelos</b> .....	<b>24</b>
<b>4.3 Radiografía panorámica</b> .....	<b>25</b>
<b>4.4 Análisis cefalométrico</b> .....	<b>26</b>
<b>4.5 Diagnóstico</b> .....	<b>28</b>
<b>4.6 Plan de tratamiento</b> .....	<b>29</b>
<b>4.7 Resultados</b> .....	<b>31</b>
<b>4.8 Comparación pre y postratamiento</b> .....	<b>36</b>

<b>5. <i>Discusión</i></b> .....	<b>39</b>
<b>6. <i>Conclusión</i></b> .....	<b>41</b>
<b>7. <i>Referencias</i></b> .....	<b>42</b>
<b>8. <i>Anexos</i></b> .....	<b>45</b>
<b>8.1 Consentimiento Informado</b> .....	<b>45</b>
<b>8.2 Aviso de privacidad</b> .....	<b>46</b>
<b>8.3 Constancia</b> .....	<b>47</b>

## 1. Resumen

En este trabajo se muestra el tratamiento ortodóncico de un paciente en periodo de crecimiento con una maloclusión Clase II, mordida profunda, y retroinclinación de incisivos, con el empleo de ortopedia (Bite-up & Jumping Plate) y aparatología fija manejando la Disciplina de Alexander.

Se realizó una revisión bibliográfica acerca las maloclusiones y las características de cada una de ellas, pero se enfocó principalmente en la Clase II, se busco acerca de las características que normalmente van acompañadas de la Clase II subdivisión II como lo son el resalte, sobremordida vertical, y como el uso de aparatos funcionales como el jumping plate ayuda a mejoría de esta maloclusión. Por lo que aquí se quiere resaltar la importancia de un tratamiento temprano en fases tempranas para la redirección del crecimiento y desarrollo mandibular y eludir posibles tratamientos quirúrgicos posteriormente.

En este reporte de caso clínico, se trata a un paciente masculino de 9 años presenta dentición mixta, Clase II esquelética, molar II derecha, subdivisión II, overjet de 3 mm y overbite de 5 mm, mordida profunda. El tratamiento se planteó en dos fases:

1. Fase ortopédica funcional: colocación del Bite-up & Jumping Plate para la estimulación y redirección del crecimiento de la mandíbula, lograr un levantamiento de la mordida y por consiguiente una mejora en la dimensión vertical
2. Fase aparatología fija: colocación de aparatología ortodoncia con disciplina Alexander para el alineamiento dental, aliviar la curva de Spee y dar una estabilidad y funcionalidad a la oclusión.

Resultados obtenidos después del tratamiento:

- Aumento de la dimensión vertical.
- Obtuvo clase I canina y molar.
- Alineación y nivelación dental, oclusión orgánica.
- Levantamiento de la mordida profunda.
- Paralelismo radicular.
- Clase esquelética I y perfil recto.

Se llegó a la conclusión que el uso tanto de los aparatos ortopédicos como el Bite-up & Jumping Plate y la aparatología fija como en este caso con la Disciplina Alexander son efectivos al manejarlo como un tratamiento temprano en los picos de crecimiento del paciente y después tratar las maloclusiones clase II subdivisión II con mordida profunda, para lograr obtener resultados funcionales, estéticos y con estabilidad a largo plazo.

## 2. Introducción

En la década de 1890 el Dr. Edward Angle que es considerado el padre de la ortodoncia moderna describió y estableció los conceptos de lo que es una oclusión normal, que hasta el día de hoy siguen en uso y teóricamente correctos para la sociedad odontológica y que ayudan a una clasificación de las maloclusiones más fácil y rápida a la hora de la consulta. (1)

Es importante el conocimiento sobre todas estas y al mismo tiempo el entendimiento de que pueden llegar a afectar otras muchas funciones en el cuerpo; según la Federación Dental Mundial (FDI) asegura que las maloclusiones pueden llevar a una salud bucal deficiente ya que puede llegar a ser un factor para la presencia y prevalencia de enfermedades periodontales, caries dentales, traumatismos, problemas masticatorios, al tragar, respirar e incluso para el habla. Por esto la ortodoncia se ha convertido en una parte esencial en la odontología hoy en día, para poder corregir estas situaciones y poder devolverle al paciente su salud bucal y una mejor calidad de vida. (1)

El realizar tratamientos en distintas fases sería lo más idóneo para los pacientes en crecimiento: la primera fase sería dar tratamientos correctivos con aparatos funcionales para tratar de corregir la clase esquelética del paciente y así no solo mejorar su apariencia física, si no también mejorar las funciones normales como lo es unas vías aéreas permeables. Una vez terminada la primera fase se continuaría con la ortodoncia que vendría a ayudar con las posiciones dentales para lograr una oclusión orgánica y así mantener la integridad de los órganos dentales, la salud de la articulación temporo-mandibular y la estética. El que se busque una prevención temprana nos da lugar a tratamientos interceptivos y no correctivos y por consiguiente menos invasivos. (2,3)

### 3. Antecedentes

#### 3.1 Clasificación de maloclusiones

Las maloclusiones se dan gracias a diferencias en la morfología dentomaxilar; por diferencias en el desarrollo tanto del tamaño como posición de la maxila, mandíbula y los órganos dentarios. Con respecto a su etiología esta es multifactorial, aunque se sabe que los factores causales pueden llegar a ser sistémicos, hereditarios y congénitos; pueden llegar a desarrollarse también por pérdidas de órganos dentarios temporales, restauraciones mal ajustadas e incluso por hábitos incorrectos que tenga el paciente y estos serían relacionados a factores locales. Aunque realmente solo el 8% de las maloclusiones tienen una etiología conocida, el otro 92% restante es desconocido, pero se cree que sería causado por factores ambientales y genéticos. (4,5)

Durante ya más de 100 años se ha tenido una definición de lo que se considera una oclusión normal o que cumpla ciertas reglas específicas para que se le considere como correcta. El Dr. Edward Angle desarrollo la definición para las tres clases de la maloclusión, para poder definirla se basó de la posición de la cúspide mesiovestibular de los primeros molares superiores en coincidencia con el surco vestibular de los primeros molares inferiores. Como ya se sabe cada maloclusión tiene su descripción específica, por lo que ya conocemos que se define como maloclusión **clase I** cuando la cúspide mesiovestibular del primer molar superior incide en el surco vestibular del primer molar inferior, maloclusión **clase II** se describe cuando la cúspide mesiovestibular del primer molar superior incide mesial o por delante del surco vestibular del primer molar inferior, maloclusión **clase III** se describe cuando la cúspide mesiovestibular del primer molar superior coincide por detrás o distal al surco vestibular de los primeros molares inferiores. (1,5)

Existe un sistema de clasificación hecho por Ackerman y Profitt, en el que a las maloclusiones la dividen en clases I, II, III, IV, V y VI. Estas clasificaciones de las

maloclusiones están centradas en la relación que se presenta entre los maxilares y órganos dentarios superiores e inferiores y la posición entre ellos.

- Clase I: los dientes superiores se encuentran significativamente por delante de los dientes inferiores, la mandíbula se encuentra correctamente alineada.
- Clase II: los dientes superiores se encuentran ligeramente por delante de los dientes inferiores, la mandíbula se encuentra subdesarrollada.
- Clase III: Los dientes inferiores se encuentran ligeramente por delante de los dientes superiores, la mandíbula se encuentra sobre desarrollada.
- Clase IV: Los dientes superiores se encuentran ligeramente por detrás de los dientes inferiores.
- Clase V: Los dientes superiores se encuentran ligeramente por delante de los dientes inferiores, la mandíbula se encuentra sobre desarrollada.
- Clase VI: Los dientes inferiores se presentan levemente por detrás de los dientes superiores. (5)

### **3.2 Maloclusión Clase II**

La maloclusión clase II representa aproximadamente un 32% de las maloclusiones presentadas en los pacientes; como ya se describió la maloclusión **clase II** se describe cuando la cúspide mesiovestibular del primer molar superior incide mesial o por delante del surco vestibular del primer molar inferior, una característica de esta es que la mandíbula presenta una posición posterior o retrognática al maxilar. En la relación entre arcadas en la maloclusión clase II se conocen dos divisiones, clase II división 1 y división 2.

### **3.2.1 División 1**

La maloclusión clase II división 1 se caracteriza cuando los incisivos centrales superiores se observan proinclinados o protruidos, se suele observar un resalte aumentado y una sobremordida profunda; en esta suele presentar características como un arco con forma de “v”, transversalmente de canino a canino tiende a ser estrecho y en zona molar ancho, puede no presentar un correcto sellado labial debido a un labio corto superior. (5)

La mayor prevalencia en todo el mundo de maloclusiones se conoce que es la clase II. La maloclusión clase II división I que se da por la protrusión maxilar no es mayor del 20% de todos los casos de las maloclusiones clase II la mayoría son causados por una retrusión mandibular. (6)

### **3.2.2 División 2**

La maloclusión clase II subdivisión 2 presenta ciertas características como el que los incisivos centrales superiores presentan una inclinación hacia palatino o retroinclinados, por lo que pueden llegar a observarse en superposición con los incisivos laterales. Características clínicas de las que esta llega a estar acompañada es una arcada maxilar muy amplia, una sobremordida profunda, sellado labial normal, un ángulo mentoniano cerrado o profundo y este tiende a presentar un tamaño normal de la mandíbula.

Se ha visto que la clase II división 2 o mordida profunda no tiene una morfología esquelética específica, pero sí patrón dentoalveolar muy predominante. (5,7)

### 3.3 Mordida profunda

La mordida profunda o sobremordida vertical (overbite) es la distancia de la superposición vertical (superior a inferior) de los incisivos centrales superiores a los incisivos centrales inferiores. Una sobremordida vertical (overbite) de 2 mm vendría siendo el ideal, cuando se presenta un igual o mayor a 5 mm sería una mordida profunda grave y esta se ve en el 20% en niños y 13% adultos. Esta se describe como una condición morfológica de los maxilares y problemas dentales que influye en la severidad de la maloclusión. Esta se ve con condiciones dentales características como una extrusión de los órganos dentales anteriores superiores e inferiores, que los incisivos se presenten proinclinados en relación con su base ósea, se presentara una disminución de la dimensión vertical en zona posterior, cuando las características tienen condiciones esqueléticas están se ven representadas en el tipo de crecimiento y en el ángulo gonial. (8,9)

La mordida profunda ha llegado a verse relacionada a clases esqueléticas II división 2 con manifestaciones dentoalveolares predominantes, también puede llegar a presentarse en clase esquelética I con una tasa de incidencia del 20-40%. La mordida profunda durante la etapa de crecimiento no es estable ya que disminuye gracias a la erupción de los segundos molares, la mesialización de los molares y debido al crecimiento vertical de la rama mandibular. (7).

La sobremordida vertical se puede ver relacionada con problemas dentales o morfológicos de los maxilares y esta puede verse involucrada en la severidad de la maloclusión, cuando se da por características esqueléticas el uso de solo tratamiento ortodóncico será una limitante en los resultados a los movimientos de los órganos dentales. La corrección de la mordida profunda ha sido una de las metas a la hora de los tratamientos de ortodoncia y lograr dar una correcta estabilidad a la oclusión, los tratamientos van desde el uso de aparatología ortopédica fija o removible, cirugías ortognáticas, o tratamiento con ortodoncia convencional y el realizar movimientos ya sea de intrusión o proinclinación de incisivos, extrusión de segmento posterior o

ambos. Tweed describió el uso del arco con curva inversa, se ha demostrado que el uso de este crea una extrusión en zona de premolares y molares inferiores con una intrusión de los incisivos inferiores lo que causa una nivelación de la curva Spee logrando así corregir la mordida profunda. (9,8)

Los tratamientos de la sobremordida vertical son complicados ya que estos presentan recidivas regulares. Ya que se puede deber a la falta de crecimiento, logrando interceptarlo a tiempo en niños, pero en pacientes adultos los tratamientos se reducen a una ortodoncia con camuflaje y solo realizar movimientos dentoalveolares, en casos donde el resalte pueda resultar muy grande para este tipo de tratamientos puede llegar a resultar en una cirugía ortognática para su solución. Existen diferencias entre ambos sexos, se observó que los hombres presentan mayores dimensiones en comparación a las mujeres. (7,9)

### **3.4 Resalte**

El resalte dental o la sobremordida horizontal (overjet) se presenta con mayor constancia en población caucásica. Se describe como la distancia de la superposición horizontal (anterior a posterior) de los incisivos centrales superiores hacia los incisivos centrales inferiores. Cuando se presenta una sobremordida horizontal igual o mayor a 5 mm esta se relaciona a una maloclusión clase II, aunque puede llegar a presentarse en maloclusión clase III es mucho menos común. (8)

Para conocer la sobremordida horizontal, con los maxilares en oclusión la distancia entre la superficie vestibular del incisivo inferior y el borde incisal del incisivo superior más inclinado: se considera una ausencia de sobremordida horizontal si los incisivos superiores e inferiores se encuentran en una relación borde a borde, menor o igual a 2 mm se considera un resalte maxilar normal, de 3 a 4 mm resalte maxilar moderado, de 5 mm o más resalte maxilar severo. (10)

### **3.5 Placa de salto mandibular (Bite Up and Jumping Plate)**

Es necesario realizar tratamientos tempranos a los pacientes que presenten maloclusiones ya que esto puede afectar su calidad de vida por las características físicas y funcionales que estas conllevan como dificultad a la hora de la masticación o corte de los alimentos, dificultad respiratoria entre muchas otras, sin mencionar que en un futuro el paciente se vea afectado emocionalmente o se presente incomodo con su aspecto físico. (2)

La maloclusión clase II esquelética puede ser por una combinación de múltiples factores, pero la más común sería cuando se observa una retrognasia mandibular con al arco dental superior estrecho, con presencia de sobremordida y una relación distal molar, con un perfil convexo donde el mentón se observa dirigido hacia abajo y atrás esto se debe a la hipoplasia presente en la mandíbula. Se ha demostrado que interceptando a los pacientes a tiempo se puede tratar las maloclusiones con aparatos funcionales ya que se ha demostrado que estos aceleran la diferenciación de las células mesenquimales en el cóndilo esto fomenta la osteogénesis cortical, promoviendo a un desplazamiento hacia delante de la mandíbula lo que conlleva a un crecimiento en la zona condilar, este se da por capas proliferativas de cartílago condilar en la zona posterior del cóndilo por consecuencia a esto se obtendrá una longitud mayor de la mandíbula y se redirigirá el crecimiento logrando un desplazamiento mandibular. Se observo que la adolescencia se relaciona con la etapa de crecimiento y desarrollo mandibular por lo que en esta etapa será el momento idóneo para corregir las maloclusiones clase II con hipoplasia mandibular. (3)

En la corrección de la maloclusión clase II se tratan varios factores como lo son el cambio postural del paciente, la dimensión y estructura ósea de los maxilares y todo esto se logra con el uso de ortopedia funcional, tratando de corregir o cambiar las anomalías o alteraciones funcionales como de los músculos faciales y orales como así también discrepancias esqueléticas. (11)

Como se ha visto los aparatos de ortodoncia funcionales han venido ayudando al odontólogo desde hace más de un siglo para tratar con maloclusiones, ya que estos nos ayudan a la corrección de discrepancias mandibulares o maxilares en la fase del desarrollo y crecimiento craneofacial. (12)

Los aparatos ortopédicos son aditamentos de una sola pieza que se ocupan de redireccionar las fuerzas de los músculos masticadores y faciales que actúan sobre los órganos dentarios y sus estructuras de soporte y poder conseguir alineación de los órganos dentales, corregir las relaciones esqueléticas y oclusales. Existen múltiples aparatos en los que se podría seleccionar para ayudarnos a la corrección de la maloclusión clase II, a todos estos aparatos se les pueden realizar múltiples variaciones o modificaciones según las necesidades, requerimientos o gustos de cada odontólogo. Los aparatos funcionales pueden llegar a ser removibles o fijos todo dependerá del tipo de aparato, las necesidades del tratamiento y por supuesto de la cooperación de los pacientes a la hora del uso para que se pueda llegar al objetivo deseado en donde se indica que debía ser un uso constante de al menos 14 horas al día, los aparatos funcionales removibles que son ya sean de una o dos piezas estos redirigen las fuerzas de los músculos faciales y masticatorios hacia los dientes y sus estructuras de soporte para poder saltar la mordida. Para maloclusión clase II los aparatos funcionales de dos piezas usan loops de protrusión metálicos o alguna modificación unida al aparato superior y así lograr redirigir la mandíbula por medio de un plano inclinado del aparato inferior. Se han desarrollado múltiples aparatos funcionales como lo son el Monoblock por Robin, el Activator por Andresen, Bionator por Balters y el Function Regulator por Frankel, en 1950 Martin Schwarz creó el dispositivo de doble placa removible que después se le nombro salto de mordida o dispositivo de salto de mordida (jumping plate), este último le dio a William Clark la idea y desarrollo el Twin-Bloc Appliance. La placa de salto mandibular (bite up and jumping plate) crea una protracción mandibular por medio de dos ansas de protrusión que se encuentran unidas a la placa superior y un plano guía inclinado en la inferior, al estar en oclusión barras de protrusión se deslizan sobre el plano guía y dirigen la mandíbula hacia adelante, con este aparato el objetivo es intentar protruir la mandíbula

y lograr una posición borde a borde. Se ha demostrado que este tipo de aparato es capaz de reducir el overjet y modifica beneficiosamente la relación molar de la clase II y se observa que cuando el paciente presenta una proinclinación marcada en inferiores ayuda su corrección del resalte. (12,6)

La placa de salto mandibular (bite up and jumping plate), también conocida como placas dobles de protrusión o placa doble de avance o aparato de Sander II, es un aparato funcional removible está conformado por aditamentos de retención o guías metálicas que se presentan de apoyo y presenta una arco vestibular e incluido en la parte anterior presentan dos placas activas o base de acrílico con un plano inclinado (figura 1), esta para llevar la mandíbula a una posición más anterior, la inclinación que presenta el aparato mandibular se da con la finalidad de mejorar la dimensión vertical facial y la oclusión por lo que al momento de la conformación del aparato se elabora con una angulación de 55, 60 o 65 grados respecto al plano oclusal de los dientes inferiores, se usa para correcciones de las clases II subdivisión 2 con una altura facial disminuida. (11,13)




Figura 1. Placa de salto mandibular (bite up and jumping plate). (11)

Cuando los pacientes presentan una dentición mixta o permanente temprana es el punto en el que el paciente se encuentra en pico de crecimiento por lo que al colocar una placa de salto mandibular (bite up and jumping plate) se logrará inducir a una extrusión de los dientes posteriores lo que ayudará a aliviar la mordida profunda donde por cada milímetro de extrusión se logrará levantar de 2-3mm en zona anterior; este

aparato también puede ayudar a mover los dientes inferiores hacia vestibular y así dirigir la mandíbula hacia adelante y llevarla de la clase II a una clase I, en estos casos se planifica con antelación una mordida constructiva y durante la elaboración del aparato se le deberá dar una inclinación correspondiente, si la mordida se presenta con un overbite muy aumentado la altura del plano inclinado también se aumentara para lograr levantar la oclusión y por consecuencia también aumentar la dimensión vertical del paciente; la inclinación indicada en zona anterior es de 45 grados respecto al plano oclusal lo que permitirá que los incisivos superiores cubrirán un tercio de la corona de los inferiores. (11)

La protrusión mandibular se da debido a la interacción de los vástagos de protrusión con el plano inclinado (figura 2). Al momento de la oclusión, en la placa superior los vástagos se deslizan por el plano inclinado de la placa inferior lo que lleva a la mandíbula a una posición anterior y los cóndilos se posicionan hacia abajo y delante de la fosa glenoidea esto induce a un crecimiento mandibular. (13)

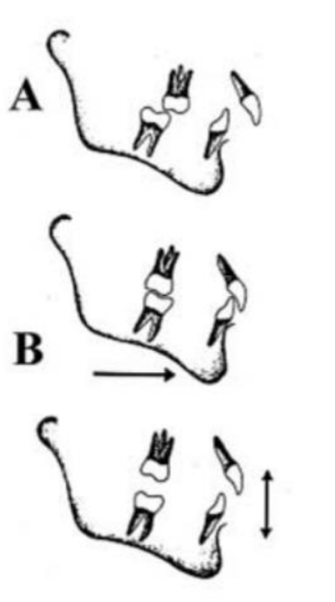


Figura 2. Efecto del bite up con la protrusión mandibular y levantamiento de mordida. (13)

Se debe tener cuenta que en dentición temporal es normal observar una sobremordida vertical aumentada, esto se considera ya una anomalía una vez erupcionan los primeros molares permanentes. (11)

Ventajas de la placa de salto mandibular (bite up and jumping plate)

- Simple elaboración.
- Incrementa dimensión vertical.
- Aminora curva de Spee.
- Desprogramación mandibular.
- Rotación mandibular.
- No interfiere en el habla o respiración.
- Puede ser combinable con elementos usados en aparatos ortodóncicos extraíbles.
- Ayuda en casos en que la relación dental de los dientes superiores e inferiores no permite la aplicación de aparatos ortodóncicos. (11,13)

Desventajas de la placa de salto mandibular (bite up and jumping plate)

- Tiempo, debido a la extrusión.
- Cooperación del paciente.
- Incomodidad en el paciente.
- Patrón funcional muscular cambia.
- Incomodidad en la ATM, si esta aumenta se suspenderá. (11,13)

### **3.6 Aparatología preajustada prescripción Alexander Discipline**

La aplicación original fue desarrollada en 1977 y fue llamada Vari Simplex Discipline, la segunda generación llamada Mini Wick Appliance, fue desarrollada en 1985. Hubo ciertas diferencias en estos diseños como una aleación metálica más fuerte, se

diseñaron los brackets más pequeños y las aletas fueron rediseñadas para que fueran más eficientes.

Alexander dio a conocer en su publicación del 2008 veinte principios que maneja en su disciplina o filosofía ortodóncica describe diferentes técnicas y la manera de como emplear los brackets según su prescripción, también aporta su opinión en general de otras técnicas de ortodoncia y siempre observando que en su filosofía siempre trata de llevar con más rapidez, fáciles y cómodas para el paciente y siempre mantener los casos lo más sencillo posible, como lo describe en uno de sus principios KISS que significa keep it simple, stupid. Así adentrándote en sus filosofías y publicaciones el busco siempre la manera de tratar de verlo lo más sencillo y tratar de resolver los casos lo más fácil y rápido posible, teniendo en cuenta siempre de mantener la función y la estética que el paciente siempre busca.

En el caso de la aparatología Alexander este manejaba una combinación de brackets y a los que denominó brackets twin, Lang y Lewis que se caracterizan por sus aletas distal y mesial que logran una mejor eficiencia en la rotación de los órganos dentarios, otra de las características es la concavidad que presentan las mallas de los brackets es para un mejor posicionamiento y contacto de la malla con el diente como en el sector medio de la arcada sobre todo en la convexidad que presentan los caninos, esta característica ayuda a una fácil colocación del arco en el sloth del bracket, este se ajusta con mayor facilidad debido a la curvatura que se mencionó anteriormente lo que ayudara a que exista una menor probabilidad de des-cementación del bracket y a que la alineación y nivelación sea eficiente y rápida; esta disciplina también maneja como arcos de inicio para la alineación y nivelación arcos redondos y multitrenzados para una mayor expresión de los movimientos y dejando los arcos como lo dice en unos de sus apartados (let it cook), el tiempo suficiente para que los movimientos puedan tener su máxima expresión sin estar cambiando de arco en tiempos tan cortos; tomando en cuenta que en la disciplina Alexander siempre se toma en cuenta la coordinación de arcos para lograr desde el inicio una correcta coordinación del arco superior e inferior y lograr una mejor estabilidad a largo plazo por la correcta posición dental como se maneja en los siguientes apartados de su libro: apartado 9, establecer una forma de

arco ideal: apartado 10. siguiendo una lógica secuencia en los arcos: apartado 11 y consolidación temprana de los arcos.

Una de las características que se observa en esta disciplina son los ganchos (hooks) que presentan los brackets de los incisivos laterales superiores lo que permite el uso de elásticos en etapas tempranas del tratamiento, como cuando se presenta arcadas asimétricas y una oclusión incorrecta, lograr alinear líneas medias, asimetrías en relaciones molares y caninas, cuando presentan sobremordidas horizontales aumentadas (overjet) y segmentos de mordida cruzada; para todos estos existen diferentes modos de uso como podrían ser para clase II, III, líneas medias, mordidas cruzadas, en caja para anterior II, III, en caja para laterales II, III, caja para bucal II, III, trapezoidales , triangulares y elásticos finales que podrían ser en forma de “M, W, M1/2”.

Al momento del cierre de espacios existen varios métodos usados en la disciplina alexander como es el uso de cadenas elastómericas cuando existen espacios muy pequeños en las arcadas colocándola de primer a primer molar para poder realizar el cierre de estos pequeños espacios, también en arcada superior se usa la cadena elastómerica para poder realizar la tracción de caninos y una vez logrado el cierre del espacio se procede al uso de bucles de cierre (loops de cierre) para realizar el cierre de los espacios del sector anterior en superior ya que en a la hora del cierre de espacios en arcada inferior en esta disciplina lo maneja con el cierre del espacio retrayendo todo el sector anterior de una sola intención y con el uso de la curva de Spee en fases tempranas del tratamiento para el control de la mordida profunda en el momento de los cierres de espacios. En la disciplina Alexander existe técnica comúnmente usada a la que se conoce como Driftodontics que es un método en donde al momento de realizar extracciones dentales por causas de apiñamientos severos existe una manifestación espontánea en donde los dientes anteriores inferiores se deslizan hacia las zonas de los espacios de las extracciones lo que hace más fácil la colocación de los brackets después de 4 a 6 meses.

A continuación, se mostrarán los 20 principios de la disciplina de Alexander.

- 1) Esfuerzo equivalente a resultados.
- 2) No hay pequeñas cosas.
- 3) El principio de KISS
- 4) Establece metas para estabilidad.
- 5) Planea tu trabajo, después trabaja en tu plan.
- 6) Uso de diseño de brackets para prescripciones específicas.
- 7) Construye el tratamiento en el lugar del bracket.
- 8) Explota el crecimiento para obtener corrección ortopédica predecible.
- 9) Establecimiento de la forma de arco ideal.
- 10) Sigue una secuencia lógica de arcos.
- 11) Consolidación de arcos temprana en tratamiento.
- 12) Asegura completamente el compromiso del bracket y mantén la consolidación.
- 13) Déjalo cocinar.
- 14) Nivelado de arcos y abre la mordida con arcos de curva inversa.
- 15) Crea simetría.
- 16) Uso de elásticos intraorales para coordinación de arcos.
- 17) Uso de tratamiento sin extracciones cuando es posible.
- 18) Uso de tratamiento con extracciones cuando es necesario.
- 19) Aplicación de retirada cuidadosa, después la retención dará la estabilidad.
- 20) Crear cumplimiento. (14)

### **3.7 Retención**

En la actualidad con odontología moderna y con la intención de incrementar la eficacia de los tratamientos y un mantenimiento de su estabilidad se han desarrollado diversas herramientas con la ayuda de la tecnología moderna para poder llegar a ello. Con la ayuda de nuevos softwares, escaneos intraorales, inteligencia artificial, telemedicina

todos estos anteriores ayudan al coordinamiento y realización de los objetivos que se tiene para el tratamiento y su mantenimiento. (15)

Una de las principales ventajas del uso de retención con alineadores es la estética ya que estos son prácticamente invisibles, presentan mayor comodidad tanto como para su uso, para hacer el retiro de estos para comer y el cepillado dental. (16)

La retención es una parte sumamente importante en el tratamiento de ortodoncia esto para tratar de evitar recidivas y movimientos dentales ya que como ya sabemos los dientes tienen a intentar volver a su posición anterior al tratamiento, la retención también es usada para tratar de evitar el apiñamiento dental que se produce normalmente con la edad. Un vez que se realiza el retiro de los aparatos fijos, en los dientes existe una pequeña movilidad y son inestables bajo presión, por lo que se requiere de una contención en todo momento mínimo por 3 a 4 meses forzada, esto le da el tiempo al ligamento periodontal y a las fibras periodontales de reorganizarse, ya pasado este tiempo, se le puede indicar el uso del retenedor únicamente por la noche durante 8 meses, en pacientes adultos al cabo de un año se puede suspender el uso del retenedor, pero no siempre es recomendable, en estos casos se le indica que continúe con la retención permanentemente. A la fecha se ha comprobado que pacientes que han usado de forma continua sus retenedores presentan mejor alineación incluso hasta 10 años después del tratamiento. (17)

### **3.8 Estabilidad en ortodoncia a largo plazo**

Al término de un tratamiento de ortodoncia el lograr el mantenimiento de la alineación y estabilidad oclusal hasta la fecha sigue siendo uno de los objetivos y desafíos de los especialistas en ortodoncia.

En el tratamiento de ortodoncia se da al paciente una solución estética que es lo que busca este principalmente, pero mucho más allá es lograr una oclusión orgánica con las presentes características morfológicas y dentales del paciente y que esta sea estable

a largo plazo, así poder dar la protección natural que tienen los dientes entre si con las guías caninas, molares, incisiva, etc.

Sin embargo el lograr obtener resultados en el tratamiento y una estabilidad a largo plazo es todo un desafío, varía dependiendo de la condición del paciente antes del inicio del tratamiento ortodóncico, que tipo de maloclusión presentaba al inicio y la gravedad de esta, si esta era meramente dental o esquelética, el enfoque que llevara el tratamiento, el tipo de crecimiento, si el paciente fue cooperador a la hora de su tratamiento y que tanto los tejidos duros y blandos lograron adaptarse al tratamiento.

Al final del tratamiento y después de haber conseguido los resultados deseados, una oclusión orgánica y funcional, una alineación y nivelación dental, una sonrisa armónica existe un gran índice de recidiva, por lo que para lograr obtener una estabilidad a largo plazo se debe tener bien presente factores como lo son el envejecimiento, caries, restauraciones dentales, enfermedades periodontales, con todos estos factores se podrá valorar y tener en cuenta los cambios posteriores a la retención y la estabilidad que presentará. (18)

## 4. Reporte de caso clínico

Paciente masculino de 9 años 5 meses de edad ingresa a clínica de ortodoncia para tratamiento de ortopedia y ortodoncia. Se inicia con la valoración clínica extraoral e intraoral del paciente y se le solicitan estudios de diagnóstico para proceder con el diagnóstico; en donde se incluirán radiografía lateral de cráneo, ortopantomografía, modelos de estudio y fotografías extraoral e intraorales.

### 4.1 Análisis fotográfico

#### Análisis Extraoral

En las siguientes fotografías extraorales de la figura 3, presenta biotipo facial dolicofacial, cara ovalada, perfil convexo, tez morena, implantación del cabello alta, frente amplia, cejas semipobladas arqueadas y oscuras, nariz recta con punta redondeada con base estrecha, labios rosados bien hidratados y gruesos, sonrisa amplia, pabellones auriculares presentan una implantación media, línea media dental no coincide con la línea media facial esta se presenta desviada a la izquierda, se logra observar  $\frac{3}{4}$  de la corona clínica de los incisivos centrales, presenta sellado labial y una hipertonicidad del mentón, se observa presencia de nevos en tercio medio de la cara, perfil recto y una ligera asimetría lado izquierdo más superior que el izquierdo (figura 3).

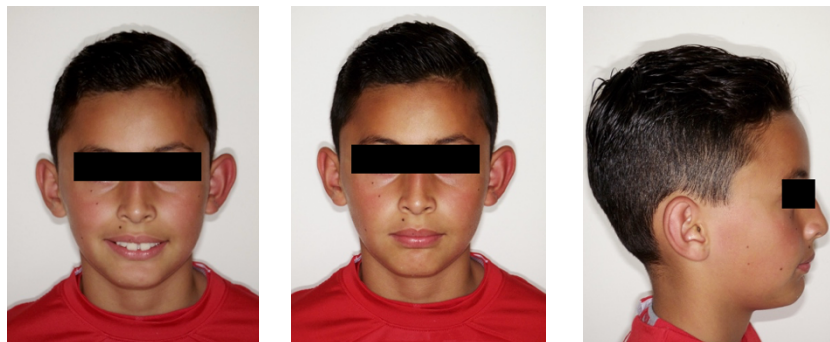

Figura 3. Fotografías extraorales pre-ortopedia.

## Análisis Intraoral

Paciente presenta dentición mixta, tejidos periodontales se observan sanos, bien hidratados y color rosa con presencia de manchas melánicas a nivel de los superiores e inferiores anteriores, frenillos labiales y lingual con inserción media, paladar cóncavo con rugas palatinas bien marcadas, no se observan patologías aparentes, presencia de caries dental en órgano dental 55, coronas acero cromo en órganos dentarios 64, 65, 74, 84, presencia de selladores de fosetas y fisuras órganos dentarios 16. 26. 36, 46, 55, 75, 85, presencia de trema de 3 mm, mordida profunda y apiñamiento leve anterior inferior. Relación molar II derecha, I izquierda, subdivisión I canina no valorable, overjet de 3 mm y overbite de 5 mm, línea media inferior desviada 1mm hacia la derecha (figura 4,5).

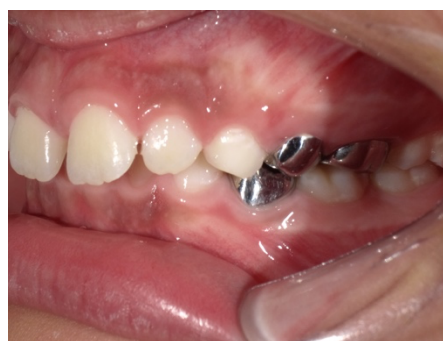
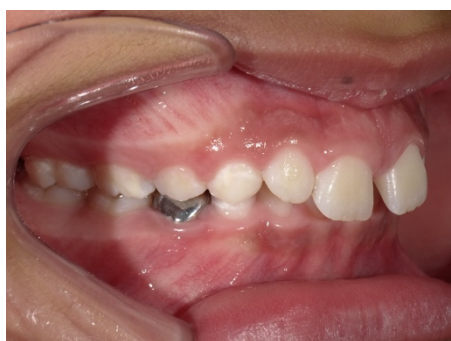
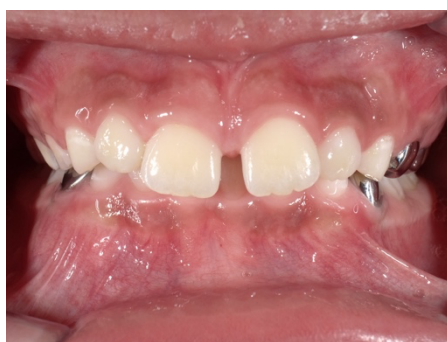Figura 4. Fotografía máxima intercuspidadación pre-ortopedia.

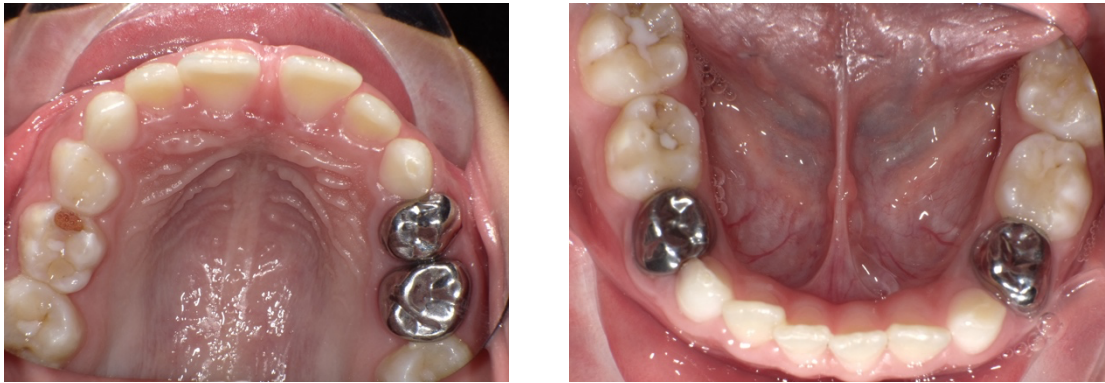

Figura 5. Fotografías oclusales pre-ortopedia.

## 4.2 Análisis de modelos

### Análisis sagital y de máxima intercuspitación

Dentición mixta, órganos dentales permanentes erupcionados 11,12, 21, 22, 16, 26, 32, 31, 41, 42, 36, 46, forma de los dientes cuadrada, presenta trema de 3 mm, clase molar II derecha, I izquierda subdivisión I, clase canina no valorable, mordida profunda, overjet de 3 mm y overbite de 5 mm (figura 6).

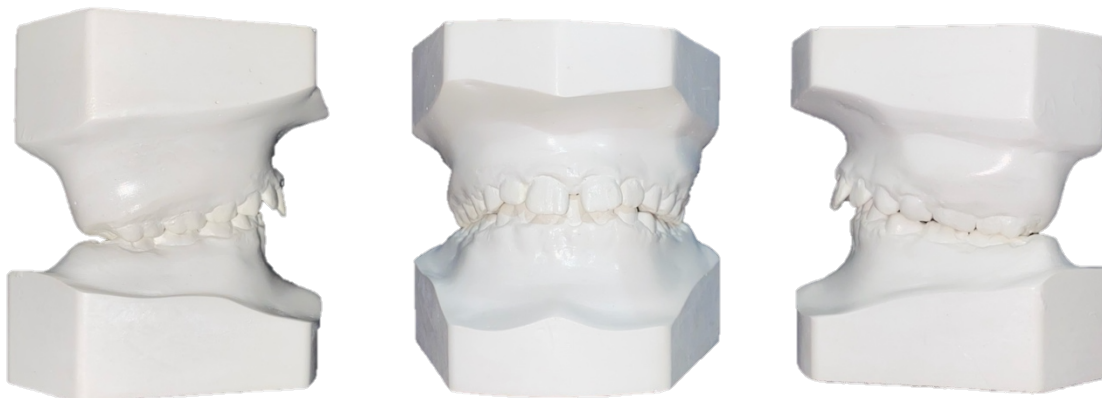

Figura 6. Modelos de estudio en máxima intercuspitación pre-ortopedia.

### **Análisis transversal**

Arcada superior e inferior presentan forma ovoide, presencia de 6 dientes permanentes en superior (11,12, 21, 22, 16, 26) y 6 dientes permanentes en inferior (31, 32, 41, 42, 36, 46), presencia de los órganos dentarios temporales 52, 53, 54, 55, 62, 63, 64, 65 en superior y 73, 74, 75, 83, 84, 85, presenta apiñamiento leve 3 mm en anteriores inferior, trema de 3 mm entre 11 y 21 (figura 7).

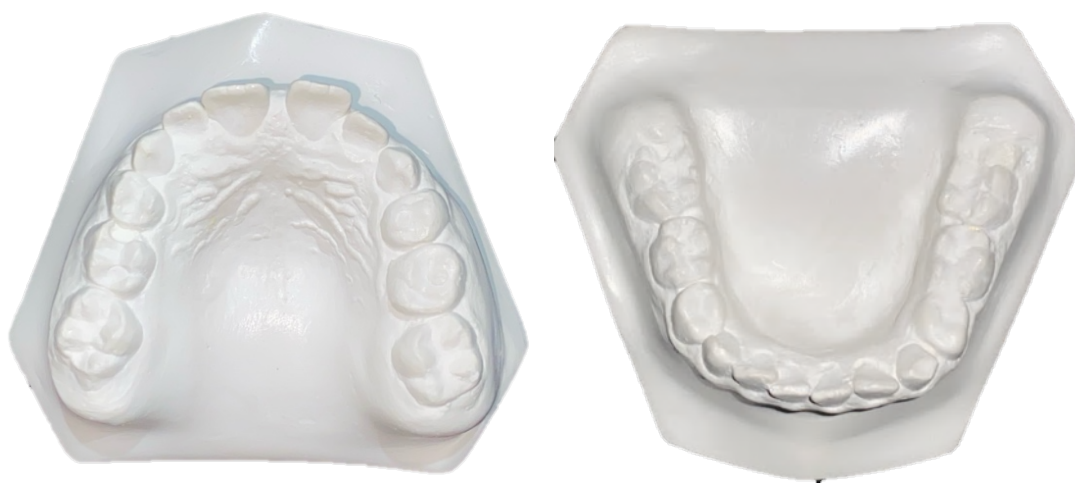

Figura 7. Modelos de estudio oclusales pre-ortopedia.

### **4.3 Radiografía panorámica**

Se observa maxilar y mandíbula aparentemente sanos, sin patologías aparentes, presenta un correcto trabéculado y densidad ósea, cornetes nasales asimétricos el derecho se observa con mejor permeabilidad que el izquierdo, tabique nasal ligeramente desviado a la izquierda, senos nasales neumatizados, presenta gérmenes dentales en arcada superior de caninos, premolares y segundos molares en estadio de nolla 8, 7 y 6 respectivamente, en arcada inferior con gérmenes dentales de caninos, premolares y segundos molares en estadio de nolla 9, 8 y 7. Caninos

superiores presentan una línea de erupción hacia mesial, raíces de los órganos dentarios permanentes ya erupcionados presentan una relación 2:1, con cámaras pulpares y conductos amplios (figura 8).

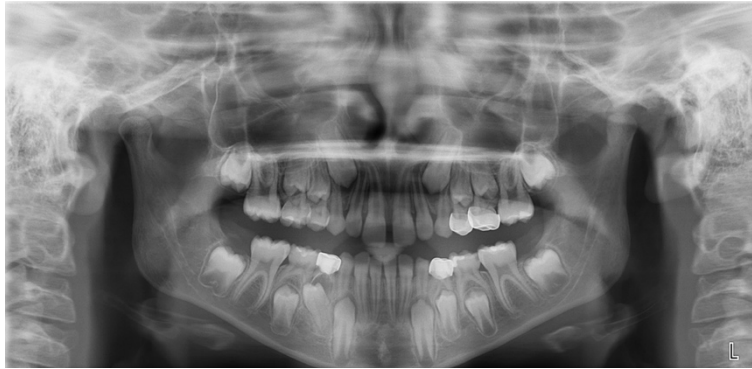

Figura 8. Ortopantomografía pre-ortopedia.

#### 4.4 Análisis cefalométrico

Se mostró paciente clase esquelética I con tendencia clase II, hipoplasia del maxilar superior y mandíbula, maxilar protruido, mandíbula retruida, altura facial disminuida, incisivos superiores e inferiores retroinclinados, incisivos superiores retruidos (figura 9-11).

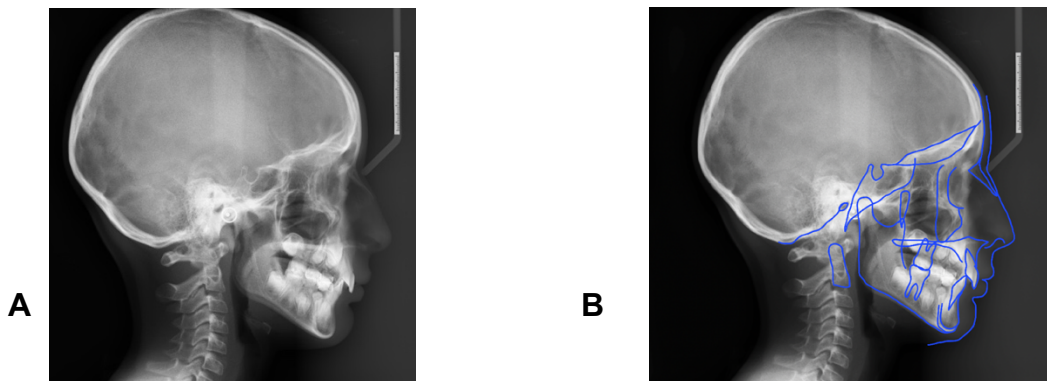


Figura 9. Radiografía lateral de cráneo (A) y trazado cefalométrico (B) pre-ortopedia.

<b>Análisis Lineal</b>			
<b>Variable</b>	<b>Norma</b>	<b>Paciente</b>	<b>Interpretación</b>
<b>N-Me</b>	115 mm	108 mm	Altura facial anterior total disminuida.
<b>Ans-Me</b>	66 mm	61 mm	Altura facial anteroinferior disminuida.
<b>A'-Ptm'</b>	48 mm	44 mm	Tamaño anteroposterior del maxilar disminuida.
<b>A'-Ms'</b>	30 mm	26 mm	Tamaño anterior del maxilar disminuido.
<b>Is-Mo</b>	35 mm	29 mm	Longitud entre incisivo superior y 1er molar superior disminuido.
<b>Gn-Cd</b>	110 mm	101 mm	Longitud total mandibular disminuida.
<b>Pog'-Go'</b>	73 mm	64 mm	Longitud del cuerpo mandibular disminuido.
<b>li-Mo</b>	32 mm	21 mm	Longitud incisivo inferior y 1er molar inferior disminuida.

Figura 10. Tabla con el análisis lineal pre-ortopedia.

<b>Análisis Angular</b>			
<b>Variable</b>	<b>Norma</b>	<b>Paciente</b>	<b>Interpretación</b>
<b>SNB</b>	78	74	Mandíbula retruida respecto a base de cráneo.
<b>A-B plane</b>	-6	-11	Maxilar protruido o una mandíbula retruida clase II.
<b>ANB</b>	4	6	Clase I, tendencia clase II.
<b>UI-FH</b>	109	103	Incisivos superiores retroinclinados respecto a Frankfort.
<b>UI-SN</b>	101	93	Incisivos superiores retroinclinados respecto a base de cráneo.
<b>UI-A Pog</b>	6	4	Incisivos superiores retruidos.
<b>LI-FH</b>	58	65	Incisivos inferiores retroinclinados.

<b>LI-Mand.</b>	93	85	Incisivos inferiores retroinclinados respecto a su base ósea.
<b>LI-Oclusal</b>	67	80	Incisivos inferiores retroinclinados respecto al plano oclusal.
<b>Interincisal</b>	128	143	Retroinclinación de los incisivos anteriores.

Figura 11. Tabla con el análisis angular pre-ortopedia.

## 4.5 Diagnóstico

### Diagnóstico esquelético

Clase esquelética I tendencia clase II, maxilar y mandíbula hipoplásicos, mandíbula retruída, altura facial disminuida.

### Diagnóstico dental

Paciente presenta dentición mixta, relación molar II derecha y I izquierda subdivisión I, relación canina no valorable, overjet de 3 mm y overbite de 5 mm, presenta trema de 3 mm, mordida profunda y apiñamiento leve anterior inferior, línea media desviada 1 mm a la derecha, retroinclinación de los incisivos superiores e inferiores, incisivos inferiores retruídos, longitud entre primer molar e incisivos superiores e inferiores disminuida.

### Diagnóstico tejidos blandos

Paciente presenta biotipo facial dolicofacial, cara ovalada, perfil convexo, mentón se observa ligeramente retruído.

## **4.6 Plan de tratamiento**

### **Objetivos del tratamiento**

El plan de tratamiento se dividió en dos fases clínicas, la primera se realizará con ortopedia maxilofacial, la segunda fase con uso de aparatología fija, para lograr obtener una extrusión de los molares y estimular crecimiento mandibular así lograr un levantamiento de la mordida, corregir el apiñamiento dental, mejorar el perfil del paciente, corregir la clase II molar, aplanar curva de Spee y obtener una correcta sobremordida vertical (overbite) y horizontal (overjet).

### **Procedimiento**

En el tratamiento se decidió para la primera fase del tratamiento el uso de un aparato de placa de salto mandibular (Bite-up & Jumping Plate) y la segunda fase con el uso de aparatología fija Disciplina Alexander.

Se iniciará con la toma de fotografías iniciales intraorales y extraorales del paciente, impresiones para la obtención de modelos de estudio estos para la valoración de los tejidos blandos, perfil de paciente, posiciones dentales y estado de las mucosas, se pedirá la toma de radiografía lateral de cráneo para el trazado cefalométrico y ortopantomografía para observar órganos dentales, huesos y si presentan patologías; todo lo anterior para poder realizar el diagnóstico del paciente.

Se realizará toma de impresión para la obtención de modelos para la fabricación del aparato de placa de salto mandibular (Bite-up & Jumping Plate); al término del tratamiento del aparato se volverá a pedir al paciente nuevas fotos intraorales y extraorales, radiografía lateral de cráneo, ortopantomografía y modelos de estudio para poder realizar nuevas mediciones y comparaciones al inicio, observar el cambio del paciente y la preparación para la segunda fase del tratamiento.

Segunda fase se continuará con la cementación de la aparatología fija Disciplina Alexander con la casa de American Orthodontics MINI MS ALEXANDER LTS 0.018 U/L, se comenzara con la fase alineación y nivelación con arcos NiTi, seguirá a la

segunda fase en donde se entrara a arcos rectangulares de NiTi y acero inoxidable (SS) donde se dejara expresar mejor el torque y se realizara el uso de aditamentos necesarios, fase de terminado se colocara alambre 0.017x0.025" SS para la fase de retención y remodelación ósea y se proseguirá al retiro y colocación de retenedores finales (figura 12-14).

Se le tomaran modelos de yeso, fotografías finales intraorales y extraorales, radiografía lateral de cráneo, ortopantomografía para poder realizar la comparación del inicio al término del tratamiento.

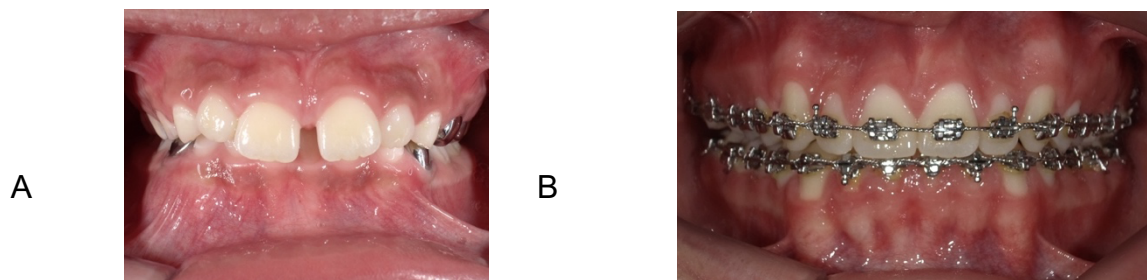


Figura 12. Fotografía máxima intercuspidadad inicial (A), durante tratamiento (B).

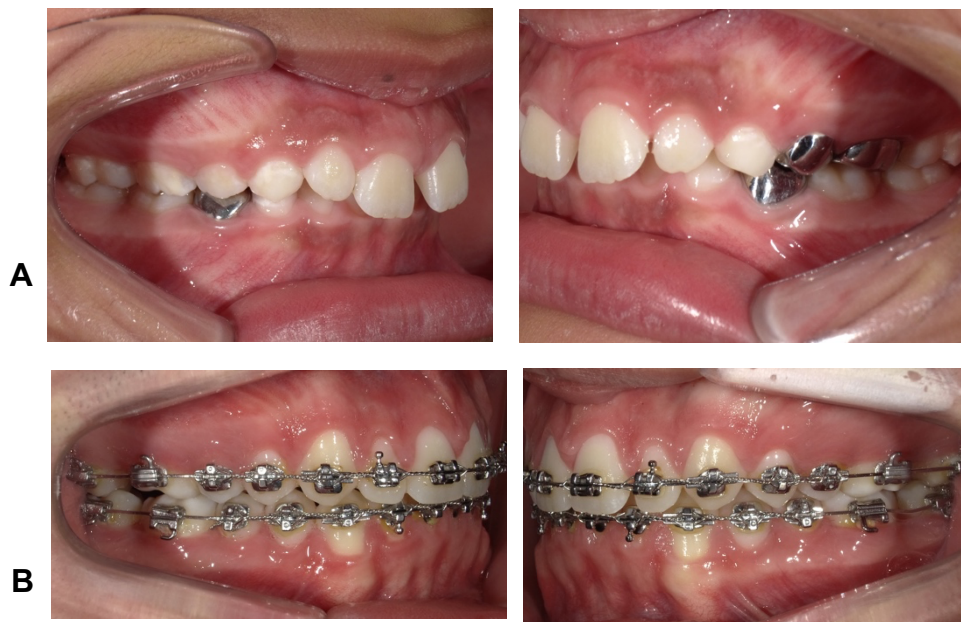

Figura 13. Fotografía máxima intercuspidadad lateral derecha e izquierda inicial (A), durante tratamiento (B).

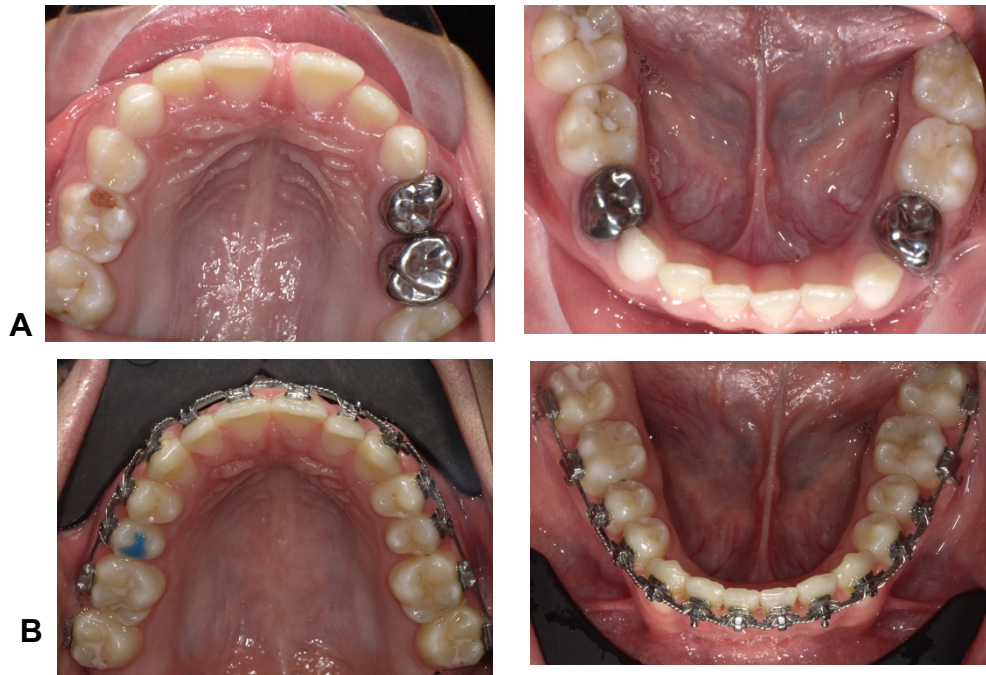


Figura 14. Fotografías oclusal superior e inferior inicial (A), durante tratamiento (B)

#### 4.7 Resultados

Se obtuvo relación molar y canina I bilateral, se corrigió la sobremordida horizontal y vertical (overjet y overbite) por consiguiente se corrigió la mordida profunda que presentaba el paciente, se alinearon órganos dentales, se aplano la curva de Spee, se logró corregir las líneas medias y centralarla a la línea media facial, se obtuvo perfil recto, raíces presentan paralelismo y se obtuvieron mejoras en sus medidas cefalométricas (figura 15,16).

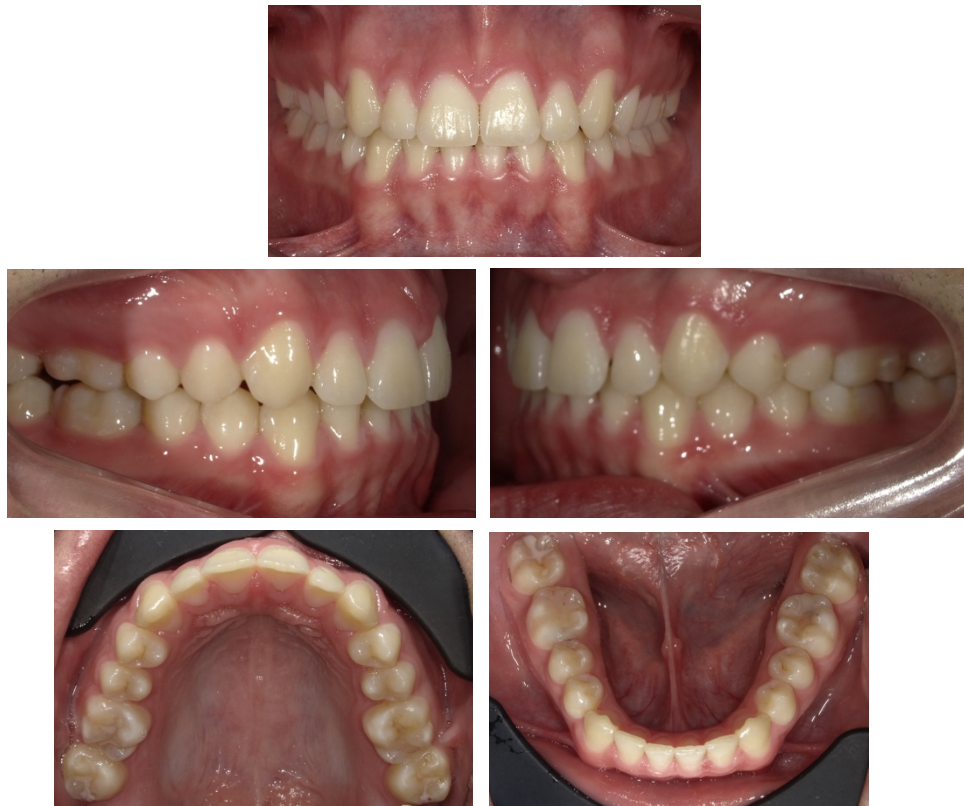

Figura 15. Fotografías intraorales post-ortodoncia.

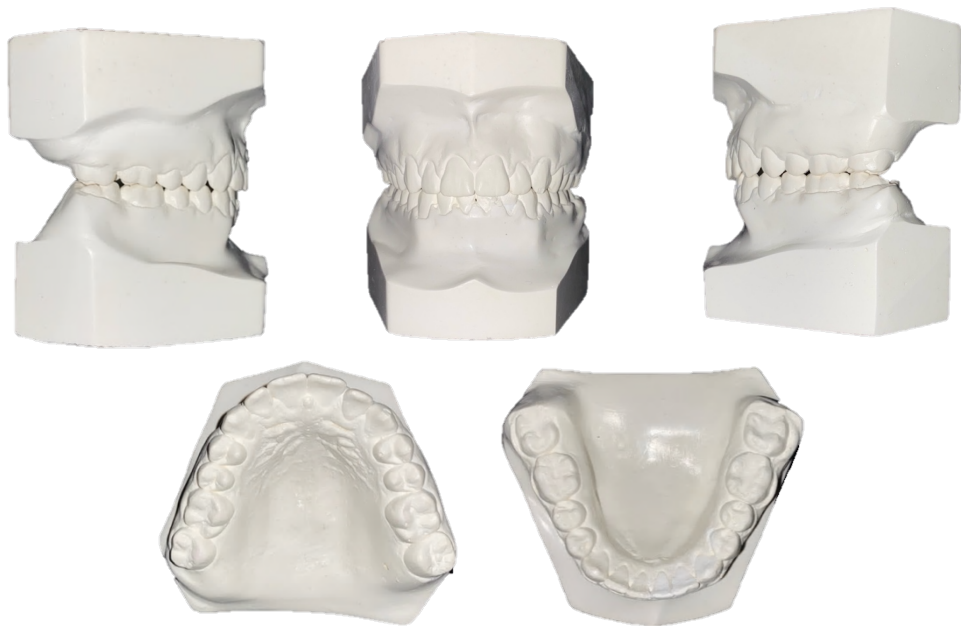

Figura 16. Modelos de estudio post-ortodoncia.

Se obtuvo un incremento de la altura facial anterior total de la cara, se consiguió adelantamiento de la mandíbula, aumento del crecimiento vertical, mentón dirigido hacia abajo y atrás (figura 17).

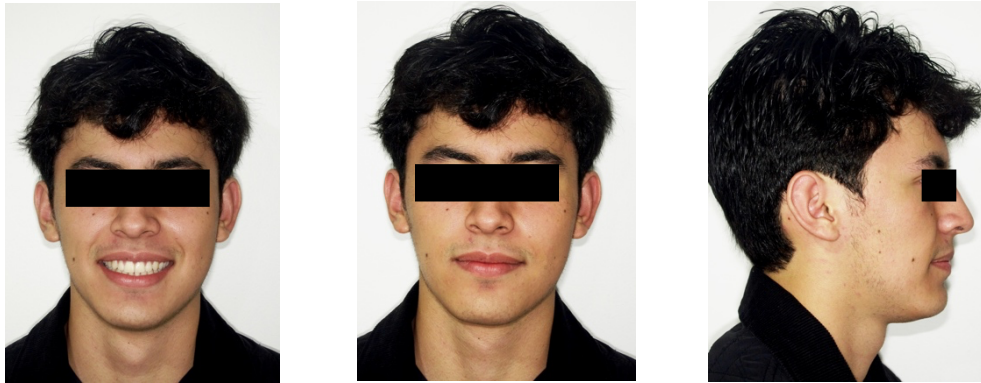

Figura 17. Fotografías extraorales post-ortodoncia.

Se observa maxilar y mandíbula aparentemente sanos, sin patologías aparentes, presenta buen trabéculado y densidad ósea, cornetes nasales asimétricos izquierdo se observa de menor tamaño, tabique nasal ligeramente desviado a la izquierda, senos nasales neumatizados derecho de mayor tamaño y ambos senos se observan perforados por las raíces de molares y premolares, raíces de los órganos dentarios con una relación 2:1, cámaras pulpares y conductos amplios, terceros molares superiores e inferiores en estadio de nolla 6, se observa la paralelización de las raíces de los órganos dentarios post-tratamiento de ortodoncia (figura18).

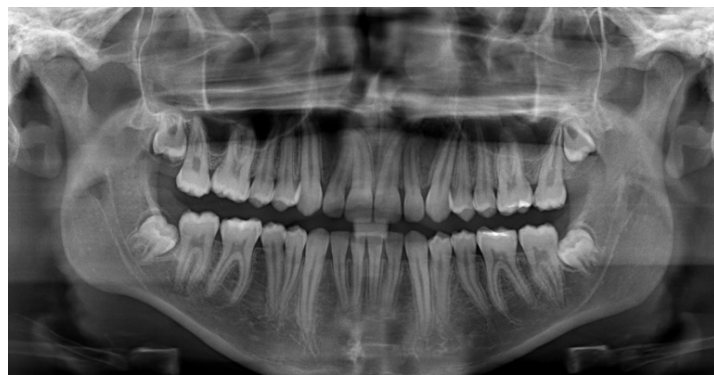

Figura 18. Ortopantomografía post-ortodoncia.

Paciente clase esquelética I, perfil esquelético recto, presenta retrusión mandibular, rotación descendente del plano oclusal, crecimiento vertical, retrusión de los incisivos superiores y retroinclinación de los incisivos superiores e inferiores (figura 19-21).

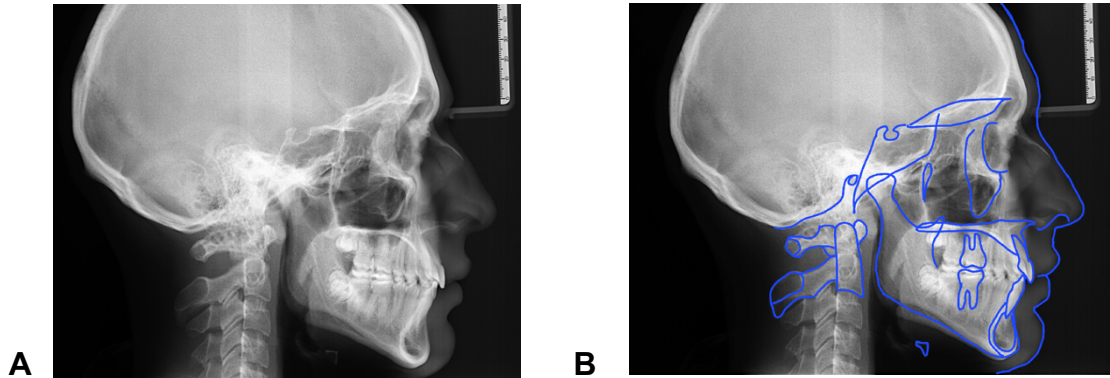


Figura 19. Radiografía lateral de cráneo (A), trazado cefalométrico (B) post-ortodoncia

<b>Análisis Lineal</b>			
<b>Variable</b>	<b>Norma</b>	<b>Paciente</b>	<b>Interpretación</b>
<b>N-Me</b>	126 mm	133 mm	Altura facial anterior total aumentada.
<b>A'-Ms'</b>	28 mm	26.5 mm	Tamaño anterior del maxilar disminuida.
<b>Is-Mo</b>	34 mm	29 mm	Longitud entre incisivo superior y 1er molar disminuido.
<b>Mo-Mi'</b>	34 mm	38 mm	Extrusión de los molares.
<b>li-Mi'</b>	31 mm	25 mm	Longitud entre incisivo inferior y 1er molar disminuido.

Figura 20. Tabla con el análisis lineal post-ortodoncia.

<b>Análisis Angular</b>			
<b>Variable</b>	<b>Norma</b>	<b>Paciente</b>	<b>Interpretación</b>
<b>FH-SN</b>	8	4.5	Inclinación de base cráneo con Frankfort disminuida.
<b>Angulo Facial</b>	90	86.5	Mandíbula retruída sentido anteroposterior respectó a Frankfort.
<b>A-B Plane</b>	-5	-8.5	Maxilar protruido y/o una mandíbula retruída.
<b>Plano Mandibular</b>	21	27.5	Borde inferior de la mandíbula dirigida hacia abajo y atrás.
<b>Y axis (FH)</b>	58	64	Crecimiento vertical.
<b>Pog- NP</b>	0.30	-8	Retrusión mandibular.
<b>Plano Oclusal</b>	7	14.5	Rotación descendente del plano oclusal, crecimiento vertical.
<b>UI-FH</b>	112	86.5	Retroinclinación de los incisivos superiores.
<b>UI-AP</b>	5	1	Incisivos inferiores retruídos.
<b>LI- Oclusal</b>	70	77	Retroinclinación de los incisivos inferiores.

Figura 21. Tabla con el análisis angular post-ortodoncia.

#### 4.8 Comparación pre y postratamiento

Se puede observar el aumento del adelantamiento mandibular logrando obtener una correcta interrelación entre en maxilar y la mandíbula, se observa el incremento de la dimensión vertical logrando aliviar la mordida profunda, se logró la obtención de una clase I molar y canina bilateral y una buena armonía de las arcadas, se logró la corrección de las malposiciones dentales y la curva de Spee, se logró mejorar la sobremordida horizontal (overjet) (figura 22, 23).

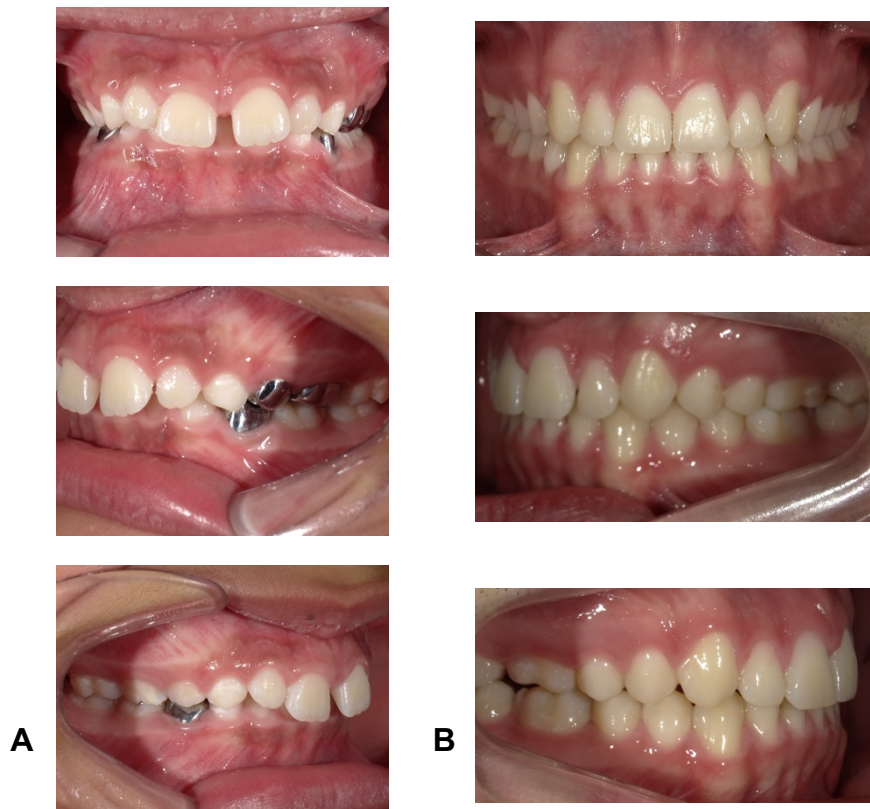

Figura 22. Comparación de fotografías en máxima intercuspidad iniciales (A) y post-ortodoncia (B).

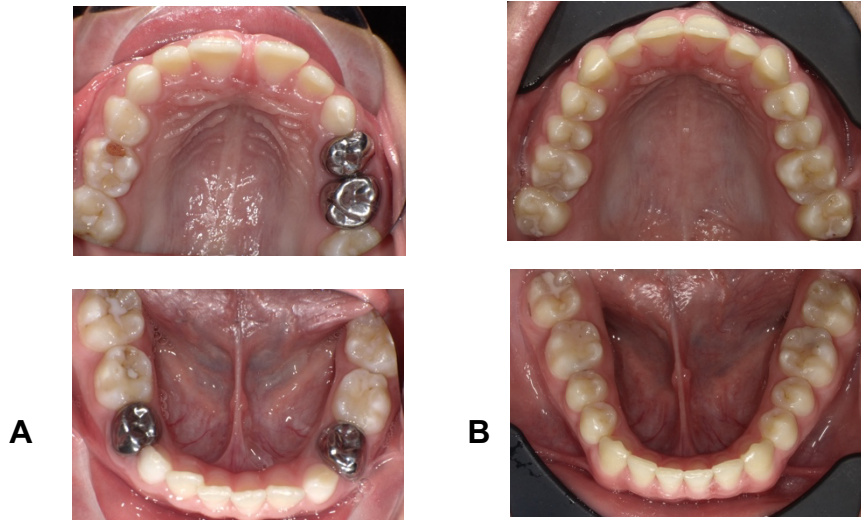


Figura 23. Comparación de fotografías oclusales iniciales (A) y post-ortodoncia (B).

Se observa un correcto paralelismo radicular, una relación de corona raíz de 2:1, la erupción completa de todos los órganos permanentes y con una correcta relación dental entre la arcada superior e inferior, terceros molares superiores e inferiores presentes y en estadio de nolla 6 (figura 24).

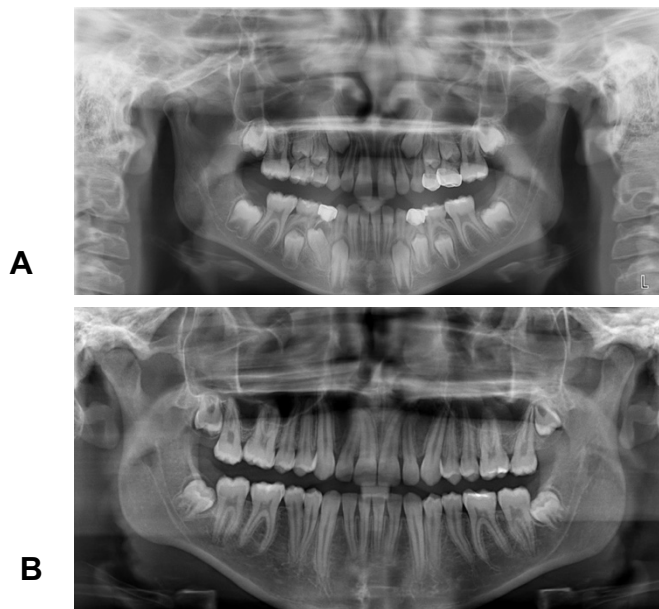


Figura 24. Comparación de radiografías panorámicas iniciales (A), postortodoncia (B).

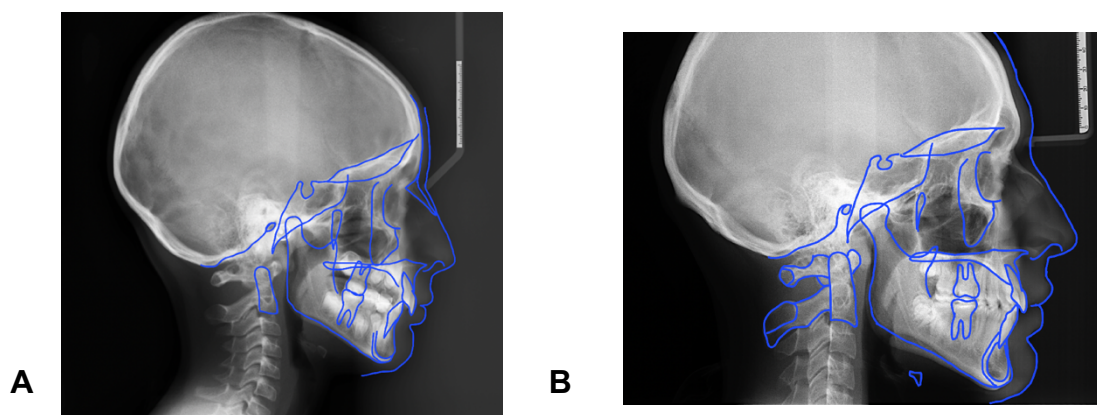


Figura 25. Trazado cefalométrico inicial (A) y post-ortodoncia (B).

## 5. Discusión

El uso combinado de la ortopedia funcional y la aparatología fija en este caso clínico nos demostró que el uso en combinación de la placa de salto mandibular (Bite-up & Jumping Plate) y aparatología fija con disciplina Alexander dio resultados efectivos, con un paciente que se encontraba en fases de crecimiento, clase II esquelética y molar, subdivisión II, con una dimensión vertical disminuida y una mordida profunda.

En la primera fase se hizo uso de la placa de salto mandibular (Bite-up & Jumping Plate) lo que dio como resultado la inducción al cambio esquelético del paciente, lográndolo por la extrusión de los molares y un redireccionamiento e inducción del crecimiento mandibular hacia adelante, esto también dio como consecuencia un aumento de la dimensión vertical por lo tanto también hubo un aumento en la altura facial anterior total de 108 mm a 133 mm y por lo tanto un perfil más recto. Esto coincide con lo dicho por Cortes Anzures *et al.* (2016) (11) y Cabrera Jacobo *et al.* (2022) (13), quienes describieron este aparato y comentaron que induce a la osteogénesis condilar por un reposicionamiento mandibular y un crecimiento a nivel de la articulación temporomandibular.

Con el tratamiento también se consiguió la corrección de la mordida profunda, hubo una reducción de la sobremordida vertical (overbite) de 5 mm a uno funcional, esto coincide con los estudios de Al-Zoubi *et al.* (2022) (9), que indican que el aplanamiento de la curva de Spee y extrusión de los molares contribuyen para el aliviamiento del overbite.

La segunda fase se hizo uso de aparatología fija con Alexander Discipline lo que ayudo a lograr una alineación y nivelación dental, dar una oclusión orgánica y estética. La aplicación de los principios como uso de curvas inversas para la curva de Spee, el manejo y control del torque, coordinación de los arcos según Alexander *et al.* (2008) (14), esto contribuyo a la obtención de la clase I molar y canina bilateral, arcadas

ovales y armónicas, un paralelismo radicular, y logrando una estabilidad a largo plazo según Bondemark *et al.* (2007) (18).

Se noto que la retroinclinación que presentaban los incisivos superiores e inferiores no pudo ser corregida por completo, esto puede deberse a las limitaciones en los movimientos dentoalveolares o la persistencia de la clase esquelética. Sin embargo, hubo una notable mejora en la estética tanto facial como dental y en la masticación la funcionalidad.

Otro aspecto muy importante y a tomar en cuenta fue la cooperación por parte del paciente, ya que fue primordial para la obtención de resultados ya que el aparato era removible. La bibliografía dice que este es factor importante para los tratamientos con el uso de la placa de salto mandibular (Bite-up & Jumping Plate) Hourfar *et al.* (2020) (12).

Como resumen, lo encontrado en el caso es respaldado con evidencia bibliográfica en cuanto al uso de ortopedia funcional en etapas tempranas del crecimiento y la aparatología fija para obtener mejores resultados. La intervención con ambas fases en el tratamiento ayudo a un mejoramiento tanto la estética como en la funcionalidad oclusal, así como también el brindar una estabilidad oclusal a largo plazo.

## 6. Conclusión

El uso en fase temprana del crecimiento del bite up and jumping plate en este caso de Clase II con mordida profunda fue eficiente y efectivo para lograr resultados satisfactorios sin ser tan traumático para el paciente. El tratamiento con prescripción Alexander ofreció excelente control de rotaciones dentarias, torques, con una filosofía de estabilidad a largo plazo de manera rápida y simple.

En este caso cumplió satisfactoriamente con los puntos planteados al inicio del tratamiento, se consiguieron las clases molar y caninas adecuadas, hubo una reducción de la sobremordida horizontal (overjet) y sobremordida vertical (overbite), una correcta alineación y nivelación dental, se consiguió un aumento de la dimensión vertical del paciente y una mejora en su perfil.

El uso combinado de la ortopedia y la aparatología fija, un diagnóstico correcto y la correcta estructuración de un tratamiento son la clave para lograr resultados satisfactorios tanto en la funcionalidad como en la estética y que estos puedan seguir así por mucho tiempo con la correcta retención y cuidados requeridos. En este caso se nota la importancia de una intervención clínica a tiempo y de llevar a cabo un tratamiento en las fases tempranas del crecimiento.

## 7. Referencias

- 1) De Ridder L, Aleksieva A, Willems G, Declerck D, Cadenas de Llano-Pérula M. Prevalence of Orthodontic Malocclusions in Healthy Children and Adolescents: A Systematic Review. *Int J Environ Res Public Health*. 2022 jun 17 (2024 oct 9); 19(12): 7446.
- 2) Huo B, Che X, Li X. Timing of early correction of mandibular hypoplasia in skeletal class II malocclusion: a review. *J Clin Pediatr Dent*. 2023 nov 03 (2024 aug 28); 47(6):11-20.
- 3) Ashwin MG, Sumathi Felicita A, Milling Tania SD, Priyadharsini Vijayashree J. Systematic Review on the Genetic Factors Associated with Skeletal Class II Malocclusion. *Indian Journal of Dental Research*. 2021 jul–sep (2024 aug 28); 32(3): 399-406.
- 4) Cueto A, Skog F, Muñoz M, Espinoza S, Muñoz D, Martínez D. Prevalencia de Anomalías Dentomaxilares y Necesidad de Tratamiento en Adolescentes. *Int. J. Odontostomat*. 2017 sep (2024 oct 9); 11(3): 333-338.
- 5) Ghodasra R, Brizuela M. Orthodontics, Malocclusion. Treasure Island; StatPearls Publishing; 2024, pp.13-10.
- 6) Burhan AS, Nawaya FR. Dentoskeletal effects of the Bite-Jumping Appliance and the Twin-Block Appliance in the treatment of skeletal Class II malocclusion: a randomized controlled trial. *European Journal of Orthodontics*. 2015 june 1 (2024 aug 14); 37 (3):330–337.
- 7) Uzuner FD, Aslan BI, Dinçer M. Dentoskeletal morphology in adults with Class I, Class II Division 1, or Class II Division 2 malocclusion with increased overbite. *Am J Orthod Dentofacial Orthop*. 2019 aug (2024 oct 9);156(2):248-256.
- 8) Ortu E, Pietropaoli D, Cova S, Marci MC, Monaco A. Efficacy of elastodontic devices in overjet and overbite reduction assessed by computer-aid evaluation. *BMC Oral Health*. 2021 may 17 (2023 oct 14);21(1):269.

- 9) Al-Zoubi EM, Al-Nimri KS. A comparative study between the effect of reverse curve of Spee archwires and anterior bite turbos in the treatment of deep overbite cases. *Angle Orthod*. 2022 jan 1 (2024 oct 9);92(1):36-44.
- 10) Meza EY, Olivera PB, Rosende MN, Peláez AN. Maloclusiones funcionales y su relación con hábitos orales en niños con dentición mixta. *Rev Asoc Odontol Argent*. 2021 12 15 (2024 oct 9);109(3):171-176.
- 11) Cortés Anzures Carlos Francisco, Centeno Pedraza Claudia, Kubodera Ito Toshio, Scougall Vilchis Rogelio José. Seguimiento Ortopédico en Paciente Clase II Esquelética. Reporte de Caso Clínico. Tesis de Especialista en Ortodoncia, Universidad Autónoma del Estado de México, 2016, pp. 22-24.
- 12) Hourfar J, Kinzinger GSM, Euchner L, Lisson JA. Differential skeletal and dental effects after orthodontic treatment with bite jumping appliance or activator: a retrospective cephalometric study. *Clin Oral Invest* (24). 2020 jul (2024 Aug 14); 24(7): 2513–2521.
- 13) Cabrera Jacobo Raúl, Kubodera Ito Toshio, Centeno Pedraza Claudia. Aparato Tipo “bite jumping” para la corrección de maloclusiones Clase II. Tesis de Especialista en Ortodoncia, Universidad Autónoma del Estado de México, 2022, pp. 18-26.
- 14) Wick Alexander RG. *The 20 Principles of the Alexander Discipline*. 1ed. Hanover Park; Quintessence Publishing Co: 2008, pp 232.
- 15) Strunga M, Urban R, Surovková J, Thurzo A. Artificial Intelligence Systems Assisting in the Assessment of the Course and Retention of Orthodontic Treatment. *Healthcare (Basel)*. 2023 feb 25 (2024 oct 17); 11(5):683.
- 16) AlMogbel A. Clear Aligner Therapy: Up to date review article. *J Orthod Sci*. 2023 sep 4 (2024 oct 17); 12 (1): 37.
- 17) Quinzi V, Carli E, Mummolo A, De Benedictis F, Salvati SE, Mampieri G. Fixed and removable orthodontic retainers, effects on periodontal health compared: A systematic review. *J Oral Biol Craniofac Res*. 2023 mar-apr (2024 oct 17);13(2):337-346.

18) Bondemark L, Holm AK, Hansen K, Axelsson S, Mohlin B, Brattstrom V, Paulin G, Pietila T. Long-term stability of orthodontic treatment and patient satisfaction. A systematic review. *Angle Orthod.* 2007 Jan (2024 Nov 25);77(1):181-91.



## 8.2 Aviso de privacidad



**Universidad Autónoma del Estado de México**

**AVISO DE PRIVACIDAD**

La Universidad Autónoma del Estado de México, en lo sucesivo y para efectos del presente aviso, se denominará como "La Universidad", con domicilio en Instituto Literario Ota. No. 100, Col. Centro, C.P. 50000, Toluca, Estado de México; a través de sus espacios académicos y administrativos es la responsable del uso, protección y tratamiento de sus datos personales, observando íntegramente para ello lo previsto en la Ley de Protección de Datos Personales del Estado de México, en lo subsecuente "La ley".

La entrega de los datos personales es facultativa, en caso de que el titular se negare a otorgarlos, se generará como consecuencia el no estar en posibilidades de realizar el trámite que pretende llevar a cabo.

En caso de no oponerse a este acto, se entiende que existe un consentimiento expreso para su tratamiento, en los términos citados en el presente aviso de privacidad.

"La Universidad" protesta no transmitir sus datos personales a persona física o jurídica colectiva alguna que sea ajena a la institución sin su consentimiento expreso; notificándose en su caso qué datos serán transmitidos, cuál es la finalidad de dicho trámite y quién es el destinatario.

Para la mejor comprensión del presente aviso de privacidad le informamos lo siguiente:

**¿Para qué fines se recabarán sus datos personales?**

Los datos personales que recabamos de usted, los utilizamos para las siguientes finalidades que son necesarias dentro de las actividades propias de "La Universidad":

- **Trámites académicos**, como pueden ser los relativos a inscripción, reinscripción, solicitud de becas, nacional académico, tutoría y mentoría académica, titulación, prestación de servicio social y prácticas profesionales, modalidad estudiantil, participación en proyectos de investigación, registro de evaluaciones, reportorio institucional y cualquier actividad y obligación surgida del quehacer universitario.
- **Trámites administrativos**, como pueden ser los relativos a recursos financieros, recursos humanos, recursos materiales, servicios generales y otros universitarios, así como los demás relativos a la conformación marco legal, gestión, planeación, estadística universitaria y cualquier actividad y obligación surgida del quehacer universitario.
- **Actividades y/o servicios diversos**, como pueden ser sociales, de difusión de la cultura, deportivos, médicos, recreativos, empresariales, de investigación, extensión, publicación de eventos, sistema de consulta en línea para padres de familia, entre otros.

**¿Qué datos personales se recabarán?**

Para llevar a cabo las finalidades descritas en el presente aviso de privacidad y dependiendo específicamente del trámite a realizar, se utilizarán, de manera enunciativa más no limitativa, los siguientes datos personales:

- **Datos de identificación** como: nombre, número de cuenta, estado civil, firma autógrafa y electrónica, registro federal de contribuyentes (RFC), clave única de registro de población (CURP), número de seguridad social, nacionalidad, fecha de nacimiento, datos contenidos en acta de nacimiento, datos relacionales con terceros, fotografía, imagen, voz, entre otros.
- **Datos de contacto** como: domicilio, número telefónico fijo o celulares o correo electrónico de índole particular, entre otros.
- **Datos académicos** como: calificaciones cuantitativas, cualitativas, promedios y observaciones a las calificaciones, evaluaciones y las opiniones vertidas en ellas.
- **Datos patrimoniales o fiscales**.

Además "La Universidad" podrá utilizar para las finalidades descritas anteriormente los siguientes datos personales considerados como sensibles, que requieren especial atención:

- **Datos respecto de su estado o condición de salud física o mental**
- **Datos sobre afiliación sindical**
- **Datos de origen étnico o racial**
- **Preferencias sexuales**
- **Situación genética**

**De los Derechos ARCO, revocación y limitación del uso de los datos personales**

El titular podrá ejercer en los términos previstos por "La Ley" su derecho de acceso, rectificación, cancelación u oposición (ARCO). Asimismo "La Universidad" atenderá las solicitudes que el titular tenga respecto a la revocación de su consentimiento para dar tratamiento, uso o divulgar sus datos personales. Es importante considerar que no en todos los casos se podrá atender y/o concluir dicha solicitud de forma inmediata, ya que es posible que por alguna obligación legal o administrativa requiramos seguir tratando sus datos personales. Avocado a esto el titular de los datos debe considerar que esta acción puede implicar que no se podrá seguir prestando el servicio solicitado o concluir el trámite que el titular ha iniciado con "La Universidad".

Para realizar cualquiera de estos procedimientos así como recibir asesoría por parte de la Universidad, el titular podrá acudir a las oficinas de la Dirección de Transparencia Universitaria localizadas en la calle Valentín Gómez Farfán Otaera No. 200, Colonia 5 de Mayo C.P. 50000 Toluca, Estado de México. Para el ejercicio de sus Derechos ARCO el titular puede también, en caso de ser deseado, ingresar su solicitud en la dirección electrónica [www.arcoem.org.mx](http://www.arcoem.org.mx) correspondiente al Sistema de Acceso, Rectificación, Cancelación y Oposición de Datos Personales del Estado Mexiquense.

El responsable de vigilar la protección de los sistemas que contienen datos personales es el Lic. en D. Hugo Edgar Chaparro Campos, titular de la Dirección de Transparencia Universitaria.

**De los cambios y modificaciones al Aviso de privacidad**

Derivado de nuevos requerimientos legales o de nuevas necesidades administrativas o de otro índole, el presente aviso de privacidad se identifica con el número de versión 02 de fecha 31/03/2016, sin embargo, podrá sufrir cambios y modificaciones.

"La Universidad" se compromete a mantenerlo informado sobre los cambios que puede sufrir el presente, a través del sitio electrónico de "La Universidad" ([www.uaemex.mx](http://www.uaemex.mx)) así como por diversos medios de comunicación masiva que en su momento se determinen.

REVISIÓN NÚM. 02 FECHA DE APROBACIÓN 31/03/2016

UNIVERSIDAD AUTÓNOMA DEL ESTADO DE MÉXICO  
PATRIA, CIENCIA Y TRABAJO

Firma del paciente



## 8.3 Constancia



La Universidad Autónoma del Estado de México  
El Cuerpo Académico Salud • Enfermedad Bucal de la Facultad de Odontología de la UAEMex,

otorga la presente

# Constancia

a: **Carolina López Gómez, Rogelio José Scougall Vilchis,  
Ulises Velázquez Enríquez, Isabel de Monserrat Osorio Bernal**

Por la presentación del trabajo de Especialidad Caso Clínico titulado

**Caso Clínico tratado con Bite-up & Jumping Plate  
y disciplina de Alexander**

**XVI COLOQUIO Nacional** **COLOQUIO Internacional IV**  
**de Investigación en Salud-Enfermedad Bucal**

Toluca, Estado de México  
**PATRIA, CIENCIA Y TRABAJO**  
*2025, 195 Años de la Apertura del Instituto Literario en la Ciudad de Toluca*  
9 y 10 de abril de 2025

  
[Redacted Name]  
**Doctora en Odontología**  
**Rosalía Contreras Bulnes**  
Líder del Cuerpo Académico

CENTRO DE INVESTIGACIÓN Y ESTUDIOS  
ACADÉMICOS EN ODONTOLÓGIA

  
ADMINISTRACIÓN  
UNIVERSITARIA  
2021 - 2025